

Reporte de caso**Vasculitis primaria del sistema nervioso central:
reporte de un caso.****Dr. Jun Hyun Yeom Song¹, Dr. Miguel A. Barboza,¹ Dr. Randall Pérez-Rojas¹.**¹ Departamento de Neurociencias, Hospital Dr. Rafael A Calderón Guardia, CCSS. San José, Costa Rica.**Autor correspondiente:**

Dr. Jun Hyun Yeom Song,
Departamento de Neurociencias
Hospital Dr. Rafael A. Calderón Guardia
San José, Costa Rica
Correo: jun.yeom@ucr.ac.cr

Resumen

La vasculitis primaria de sistema nervioso central (VPSNC) es una enfermedad de alta morbimortalidad difícil de diagnosticar por su baja incidencia y la diversidad de sus manifestaciones clínicas. Una femenina de 52 años conocida sana se presentó a emergencias por una cefalea centinela, y la resonancia magnética inicial documentó hallazgos compatibles con hemorragia subaracnoidea cortical. Durante su internamiento, cursó con deterioro del estado de alerta, hemiparesia y afasia, y la angiografía diagnóstica documentó un patrón vascular arrosariado y ausencia de llenado de vasos distales de la ACA y ACM. Se inició esquema de esteroides intravenosos. La paciente mostró una adecuada evolución clínica y se egresó con esquema de esteroides orales. En este reporte de caso, la paciente respondió adecuadamente al tratamiento recomendado por estudios retrospectivos, pero urgen estudios prospectivos y aleatorizados para estandarizar su tratamiento.

Palabras clave: vasculitis primaria de sistema nervioso central, hemorragia subaracnoidea, cefalea centinela.

Abstract

Primary vasculitis of the central nervous system (PACNS) is a highly morbid and mortal disease and remains a challenge to diagnose because of its low incidence and diverse clinical signs. We present the case of a 52-year-old female who arrived at the emergency room with thunderclap headache and cortical non-aneurysm related subarachnoid hemorrhage. During her stay, she developed drowsiness, hemiparesis, and aphasia. Diagnostic angiography reported a beading pattern and absence of filling of the distal vessels of ACA and MCA. IV steroids were administered. The patient had an adequate clinical course and was discharged with oral steroids. In this case report, the patient responded well to the treatment recommended by retrospective studies, but prospective, randomized studies are needed to standardize treatment.

Keywords: primary vasculitis of the central nervous system, subarachnoid hemorrhage, thunderclap headache.

Introducción

La VPSNC es un tipo de vasculitis rara y poco entendida que se limita al cerebro y a la médula espinal. Tanto su presentación clínica como su respuesta terapéutica son variables¹. Las primeras descripciones de caso se publicaron en la década de 1950. En la década de 1980, hubo un aumento dramático en el número de reportes de caso de VPSNC conforme la angiografía cerebral se hizo más accesible. En las décadas de 1990 y 2000 se conoció que un subconjunto importante de pacientes diagnosticados con VPSNC por angiografía tenían un pronóstico mucho más benigno. En el año 2007, se propuso el término “síndrome de vasoconstricción cerebral reversible” (SVCR), y ahora es reconocido como uno de los imitadores más importantes de VPSNC².

La VPSNC es extremadamente rara; tiene una incidencia anual de 2.4 por cada 1 000 000 personas-año. Predomina en hombres con una relación 2:1, y la edad promedio de instauración es de 50 años, aunque la enfermedad puede manifestarse a cualquier edad². Su baja incidencia, su presentación clínica inespecífica y la falta de exámenes diagnósticos validados la hacen una enfermedad difícil de diagnosticar³.

Caso clínico

Femenina de 52 años, sin antecedentes clínicos de relevancia, inicia con cefalea súbita al acostarse a dormir, intensa, holocraneana, de 1 hora de duración, sin asociar náuseas ni vómitos. El día siguiente consulta en emergencias; examen físico y neurológico normal. La resonancia magnética documenta zonas hiperintensas a nivel cortical bifrontal alto, zonas hiperintensas occipitales izquierdas, y en menor grado en zonas temporales izquierdas, hallazgos compatibles con hemorragia subaracnoidea cortical. Angiorresonancia magnética sin datos de lesión aneurismática. Se realiza punción lumbar, que documenta: 0 leucocitos, 500 eritrocitos, 100% crenocitos, xantocromía negativa post centrifugación, glucorraquia 65 mg/dL (glicemia concomitante 105 mg/dL), proteinorraquia 87 mg/dL, VDRL no reactivo, tinción de Gram no marca patógenos, cultivos negativos. Resto de estudios de laboratorio iniciales dentro de límites normales.

Se ingresa a Neurología. A las doce horas de su ingreso, la paciente cursa con deterioro del estado de alerta (Escala de Coma de Glasgow 10), hemiparesia facio-braquial derecha leve y afasia sensitiva (Escala de Ictus del NIH11);

afebril, presión arterial en 147/85. Se intuba por deterioro del estado de alerta (Escala de coma de Glasgow 8). Se comenta el caso con neurocirujano endovascular para realizar angiografía diagnóstica ante deterioro funcional y hallazgo inicial negativo por aneurisma cerebral en estudio de imagen basal, el cual documenta ausencia de lesiones aneurismáticas en segmentos proximales o distales de circulación anterior; fase de llenado arterial lenta, con patrones de llenado incompleto en el recorrido de los vasos (arrosariamiento, o “beading” en inglés); y ausencia de llenado de vasos distales de ACA y ACM. Se realizan estudios complementarios en la unidad de cuidados neurocríticos: trombofilia negativa, VES y PCR normales, ANCA c y p negativos, ANA y antiDNA dc normales.

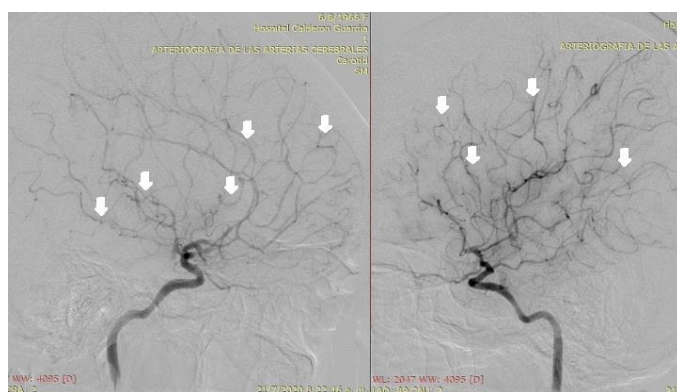


Figura 1. Angiografía diagnóstica. En flechas blancas: patrones de llenado incompleto en el recorrido de los vasos (arrosariamiento) en el territorio de la arteria cerebral media.

Se inicia metilprednisolona 1 g IV/día. Angiorresonancia magnética control documenta lesiones isquémicas en territorio de ACA, territorios limítrofes, sin trombosis de senos duros, falta de representación de arterias distales en la angiorresonancia y captación de medio difuso en las zonas de sangrado y de meninges. Se llega al diagnóstico final: vasculitis primaria del sistema nervioso central con transformación hemorrágica (ANCA negativa). La evolución de la paciente es adecuada y se observa mejoría de su estado funcional (escala de Rankin modificada de 3 puntos al egreso). Se egresa con esquema de esteroides orales (prednisona 1 mg/kg), y en la cita control al mes, la paciente ingresa caminando, con un estado funcional de la escala modificada de Rankin de 2 puntos.

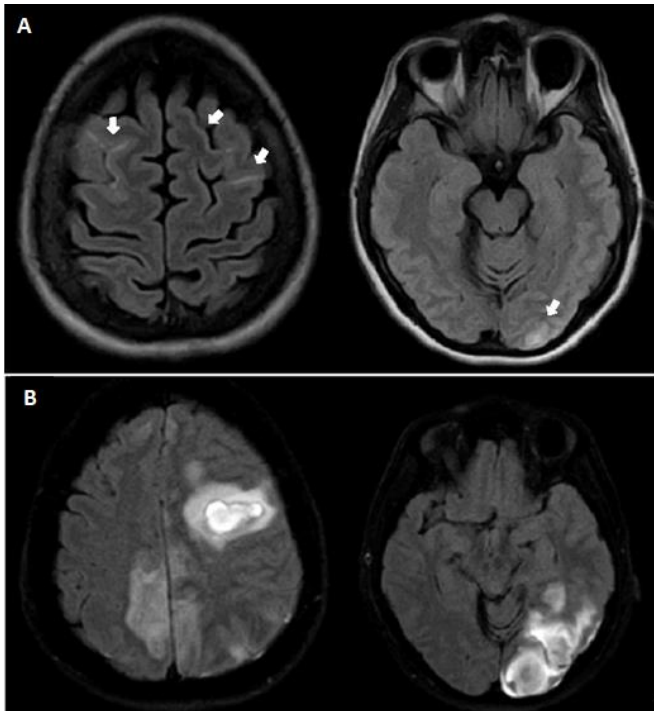


Figura 2 Resonancia magnética inicial (A) documenta en secuencia FLAIR zonas hiperintensas a nivel cortical bifrontal alto y occipital izquierda, compatibles con hemorragias corticales subaracnoideas. En el estudio de control (B), los focos de sangrado cortical presentan transformación a hemorragias corticales bien definidas.

Discusión

Los hallazgos clínicos al diagnóstico de VPSNC son altamente variables e inespecíficas. Calabrese y Mallek propusieron los criterios diagnósticos de VPSNC por primera vez en el año 1988: 1) presencia de un déficit neurológico no explicado, 2) presencia de características angiográficas o histopatológicas clásicas de vasculitis y 3) ausencia de vasculitis sistémicas u otra enfermedad que puede causar o imitar las características angiográficas o histopatológicas⁽⁴⁾. Birnbaum et al sugirieron una modificación de estos criterios en el año 2009; clasificaron el nivel de certeza del diagnóstico en “definitivo” si el diagnóstico estaba confirmado con biopsia, y “probable” si no, esto con la finalidad de prevenir el uso inadecuado y descontrolado de la terapia inmunosupresora⁵. Los pacientes con VPSNC frecuentemente reportan cefalea subaguda o crónica con instauración insidiosa, sorda, difusa, a veces intermitente, que empeora con el tiempo,

migrañosa, y un rango amplio de severidad usualmente de intensidad leve a moderada. La cefalea centinela es extremada rara en VPSNC, lo cual puede ser útil para distinguirla de otras enfermedades que imitan su presentación clínica, como la hemorragia subaracnoidea o SVCR⁴. El valor de los exámenes serológicos y de líquido cefalorraquídeo reside en descartar causas que expliquen la vasculitis cerebral, como enfermedades autoinmunes sistémicas, enfermedades infecciosas o malignidad. Marcadores inflamatorios como la VES y la PCR típicamente se encuentran normales en la VPSNC. Si se encuentran elevados, se debería sospechar un diagnóstico alternativo. En la mayoría de los casos de VPSNC, el examen de líquido cefalorraquídeo muestra por lo menos un hallazgo anormal, comúnmente pleocitosis linfocítica leve a moderada y/o proteinorraquia elevada con glucorraquia normal. Un examen de líquido cefalorraquídeo normal argumenta en contra de VPSNC².

La mayoría de los pacientes con VPSNC (90-100%) muestran cambios anormales en la resonancia magnética. Entre los cambios típicos están los cambios difusos en la materia gris y blanca del cerebro, lesiones parenquimatosas realzadas con medio de contraste, leptomeninges realzadas, hemorragias parenquimatosas y microhemorragias. En pacientes con vasculitis de vasos pequeños (SW, por sus siglas en inglés), la angiorresonancia magnética comúnmente no muestran cambios, pero, en pacientes con vasculitis de vasos medianos (MW, por sus siglas en inglés), esta muestra típicamente estenosis y dilataciones alternantes periféricas y engrosamiento de la pared vascular en diferentes territorios vasculares. Sin embargo, ninguno de estos hallazgos es específico, pero una resonancia magnética más un examen de líquido cefalorraquídeo normales excluyen el diagnóstico de VPSNC³. Comparado con la angiorresonancia magnética, la angiografía presenta mejor resolución, pero no permite valorar los vasos más pequeños (<0.2mm), lo cual limita su sensibilidad al 60-70%. Su especificidad es del 30% porque no distingue entre vasculitis y vasculopatías. Edgell et al, propusieron en el año 2016 un sistema de calificación modificada para hallazgos angiográficos cerebrales en pacientes con probable VPSNC: alta probabilidad si presenta arrosamiento vascular o áreas alternantes de

estenosis y ectasia en múltiples vasos cerebrales, mediana probabilidad si presenta dos o más hallazgos de baja frecuencia (oclusión focal, circulación colateral, efecto de masa, tiempo de tránsito demorado, "cuffing") y baja probabilidad si presenta un hallazgo de baja frecuencia². Actualmente, la biopsia de cerebro es el único método que permite establecer un diagnóstico definitivo de VPSNC, pero su sensibilidad es baja (54-83%). En pacientes con MVV, la biopsia es frecuentemente falsa negativa, probablemente por las anormalidades en los vasos de mediano calibre que son detectables por angiografía, pero no están abarcadas por la biopsia. La tasa de resultados positivos puede ser mejorada con una biopsia de lesiones positivas por resonancia magnética. Hasta el momento se conocen tres patrones histopatológicos en VPSNC: granulomatoso (58%), linfocítico (28%) y necrotizante (14%)³.

El tratamiento de la VPSNC se clasifica según período de inducción o de mantenimiento. Durante el período de inducción, la finalidad del tratamiento es lograr la remisión y prevenir un peor desenlace, mientras que en el de mantenimiento, su finalidad es limitar el riesgo de relapsos y prevenir discapacidades a largo plazo. Ante la falta de ensayos terapéuticos prospectivos y aleatorizados, las recomendaciones para el tratamiento de la VPSNC se basan en estudios retrospectivos y opiniones de expertos. Las terapias más utilizadas actualmente son corticosteroides intravenosos de alta dosis (1000 mg/día por 3 a 5 días) o prednisona oral (1 mg/kg/día). Se debe administrar profilaxis contra la gastritis y la trombosis. Se recomienda combinar los corticosteroides con ciclofosfamida, ya sea dosis oral (2 mg/kg/día por 3-6 meses) o intravenosa (750 mg/m²/mes por 6 meses). Entre los medicamentos utilizados durante el período de mantenimiento están azatioprina 1-2 mg/kg/día, metotrexate 20-25 mg/semana y micofenolato 1-2 g/día⁴.

Conclusión

La presentación clínica de la VPSNC es variable, y existen varias enfermedades que la pueden imitar. La cefalea centinela, aunque es más frecuente en la hemorragia subaracnoidea o en el SVCR, también puede manifestarse

en la VPSNC. Sus hallazgos radiológicos son inespecíficos. Su proceso diagnóstico debe ir acompañado de la clínica y de estudios de laboratorio que descarten causas secundarias. Se continúa utilizando terapia de esteroides intravenosos y orales, pero se necesitan estudios prospectivos y aleatorizados para estandarizar su tratamiento.

Créditos

Ninguno a reportar

Conflictos de interés

Ninguno de los autores declara conflictos de interés.

Fuentes de financiamiento

Sin fuentes de financiamiento

Referencias

1. Salvarani C, Brown Jr RD, Calamia KT, Christianson TJH, Huston III J, Meschia JF, Giannini C, Miller DV, Hunder GG. Primary central nervous system vasculitis presenting with intracranial hemorrhage. *Arthritis Rheum.* 2011 Nov;63(11):3598-3606.
2. Mandal J, Chung SA. Primary angiitis of the central nervous system. *Rheum Dis Clin N Am.* 2017;43:503-518.
3. Sarti C, Picchioni A, Telesse R, Pasi M, Failli Y, Pracucci G, Cammelli D, Inzitari D. When should primary angiitis of the central nervous system (PACNS) be suspected?: literature review and proposal of a preliminary screening algorithm. *Neurol Sci.* 2020;41:3135-3148.
4. Beuker C, Schmidt A, Strunk D, Sporns PB, Heinz W, Meuth SG, Minnerup J. Primary angiitis of the central nervous system: diagnosis and treatment. *Ther Adv Neurol Disord.* 2018;11:1-16.
5. Deb-Chatterji M, Schuster S, Haeussler V, Gerloff C, Thomalla G, Magnus T. Primary angiitis of the central nervous system: new potential imaging techniques and biomarkers in blood and cerebrospinal fluid. *Front Neurol.* 2019 Jun;10(568):1-7