

Reporte de caso

Hemorragia cerebelosa secundaria a accidente ofídico por *Bothrops sp.*

Dr. Gino Navarro Cordero¹, Dr. Gabriel Castro Ulloa², Dr. Lachiner Saborío Morales³, Dra. Sofía Angulo Morales³, Dr. Pablo Álvarez Aguilar⁴, Dr. Juan Ignacio Padilla Cuadra¹.

¹ Unidad de Cuidados Neurocríticos, Hospital Dr. Rafael A. Calderón Guardia. San José, Costa Rica.

² Universidad de Costa Rica, Sistema de Estudios de Posgrado en Neurocirugía. San José, Costa Rica.

³ Universidad de Costa Rica, Sistema de Estudios de Posgrado en Medicina Interna. San José, Costa Rica.

⁴ Universidad de Costa Rica, Sistema de Estudios de Posgrado en Medicina Crítica e Intensiva. San José, Costa Rica.

Autor correspondiente:

Dr. Pablo Álvarez Aguilar, Sistema de Estudios de Posgrado, Universidad de Costa Rica-CENDEISSS

Correo: pabloalvarez83@gmail.com

Resumen

El accidente ofídico es una patología prevalente en Costa Rica. Mientras que las complicaciones hemorrágicas son comunes tras la mordedura por serpientes del género *Bothrops sp.* la hemorragia intracerebral es infrecuentemente y acarrea secuelas neurológicas serias, especialmente si su diagnóstico y tratamiento es tardío. Se presenta el caso de un paciente que desarrolló una hemorragia intracraneal espontánea en fosa posterior asociada a coagulopatía tras mordedura por serpiente.

Palabras clave: *Bothrops*, hemorragia intracraneal, mordedura de serpiente.

Abstract

Snake bites are prevalent in Costa Rica. While hemorrhagic complications are common after snake bites of the genus *Bothrops sp.*, intracerebral hemorrhage is infrequent and carries serious neurological sequelae, especially if its diagnosis and treatment are delayed. We present a case report of a patient who developed an spontaneous intracranial hemorrhage in the posterior fossa associated with coagulopathy after a snake bite.

Keywords: *Bothrops*, intracranial hemorrhages, snake bites.

Introducción

El accidente ofídico afecta aproximadamente 5 000 000 de personas por año a nivel mundial.¹ En Latinoamérica, se reportan alrededor de 125 000 casos y en Costa Rica

ocurren aproximadamente 500 episodios por año con una letalidad inferior al 1%.²

Las complicaciones neurológicas específicas derivadas del accidente ofídico dependen del tipo de serpiente involucrada y de las condiciones propias del paciente. En

envenenamiento por serpientes del género *Bothrops* hay importante compromiso de la coagulación; sin embargo, la ocurrencia de hemorragias intracraneanas es poco frecuente.

Se presenta el caso de un paciente que desarrolló una hemorragia cerebelosa extensa con hidrocefalia obstructiva asociada a un accidente ofídico por *Bothrops sp.* con el objetivo de ejemplificar y elevar el índice de sospecha de esta complicación en los pacientes con mordedura de serpiente.

Presentación del caso

Un paciente masculino de 58 años sin antecedentes patológicos conocidos; sufrió una mordedura por serpiente a nivel de la falange distal del segundo dedo de la mano izquierda mientras realizaba labores agrícolas en la comunidad de Matina en la provincia de Limón. Fue llevado al servicio de emergencias del hospital Tony Facio de Limón donde se le administró el antídoto polivalente aproximadamente 6 horas tras la mordedura inicial. No se detalló las características de las serpientes, pero por los cambios locales de eritema y edema a nivel del falange, orientaron a los médicos tratantes a pensar en la opción de una serpiente del género *Bothrops sp.* por lo cual administraron el antídoto ante la historia aportada. No se presentaba en este momento ningún síntoma neurológico. Al ingreso se documentó hemoglobina en 12.0 g/dL, plaquetas normales sin leucocitosis (10590 /fl con 91% de segmentado), proteína C reactiva en rango normal, procalcitonina en 1.11, TPT en 45 segundos y TP en 69%. Tuvo función renal normal y hemocultivos negativos.

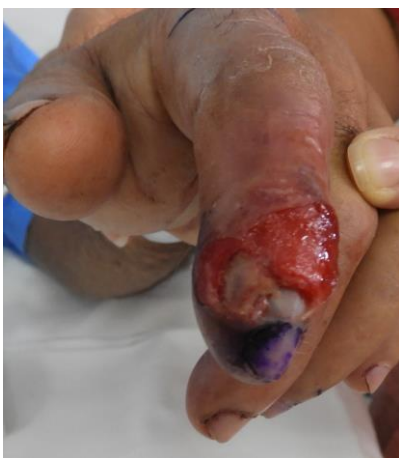

Figura 1. Sitio de mordedura: Úlcera en falange distal y medio del segundo dedo de la mano izquierda con pérdida de sustancia.

El segundo día de estancia hospitalaria presentó alteración de su estado de conciencia con cambio de la puntuación de coma de Glasgow de 14 a 4 puntos. Presentó posturas de extensión, miosis bilateral, nistagmo y la tomografía evidenció un hematoma intraparenquimatoso cerebeloso que obstruía el sistema ventricular.

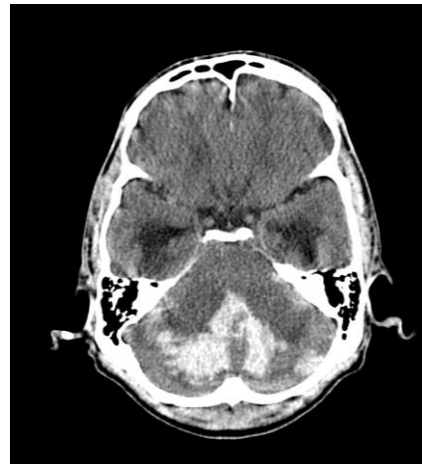


Figura 2. TAC de cerebro sin medio de contraste que evidencia hemorragia intraparenquimatoso cerebeloso con extensión vermiana y de ambos hemisferios cerebelosos que causa edema perilesional e hidrocefalia obstructiva a expensas de compresión del cuarto ventrículo.

Se comentó el caso al personal del Hospital Rafael Ángel Calderón Guardia para traslado y manejo quirúrgico.

Ingresa bajo sedoanalgesia y ventilación mecánica. La puntuación de coma de Glasgow fue de 6 puntos (O1V1M4), con pupilas de 2 mm normorreactivas. La tomografía al ingreso demostró hidrocefalia obstructiva aguda triventricular, edema transependimario y un hematoma cerebeloso intraparenquimatoso extenso, que causaba obstrucción del cuarto ventrículo. Se le colocó una derivación ventricular externa precoronar derecha y se llevó a sala de operaciones para craniectomía suboccipital izquierda y drenaje del hematoma.

Se trasladó a la Unidad de Cuidado Intensivo Neurocrítico para el manejo posterior. La tomografía postoperatoria al día siguiente reveló edema cerebeloso con obliteración de las cisternas basales y de fosa posterior. Se inició terapia anti edema cerebral con manitol y medidas convencionales de neuroprotección.

En la tomografía al día siguiente se observó el hematoma cerebeloso en vías de reabsorción con disminución del edema respectivo. El paciente cursó de forma estable desde el punto de vista clínico. Su estado neurológico no varió y se decidió trasladar para continuar manejo y rehabilitación en hospital periférico y posteriormente en el Centro Nacional de Rehabilitación.

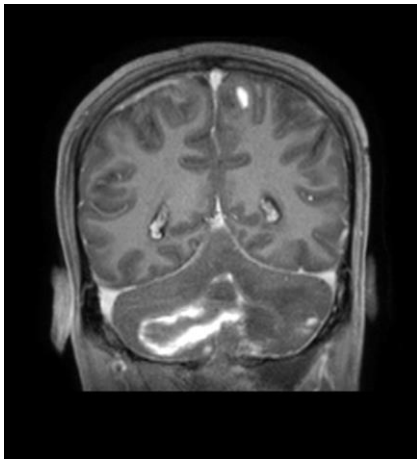


Figura 2. Resonancia magnética de cerebro, secuencia T1 corte coronal retroauricular. Evidencia zona hiperintensa a nivel de parénquima cerebeloso que se extiende centralmente y de forma bilateral con predominio hacia el hemisferio cerebeloso izquierdo, compatible con área de sangrado evidenciado en TAC.

Discusión

Las mordeduras por serpiente son frecuentes en los países tropicales.³ En Ecuador reportan una incidencia de eventos cerebrovasculares de 2.6%,⁴ en Martinica de 2.3%⁵ y en Colombia de 12.8%.⁶ En el estudio nacional de Arrollo *et al* no se reportaron complicaciones a nivel de sistema nervioso central.⁷

Se han descritos casos de sangrado espontáneo en sistema nervioso central en envenenamiento por *B. atrox*, *B. asper*, *B. moojeni*, y *B. jararacussú*

Hay reportes de cuadros isquémicos cerebrales secundarios a accidente ofídico con infartos, incluso a nivel de tallo cerebral. Esto podría ser producto del efecto procoagulante del veneno de ciertas especies de serpiente.⁸⁻¹¹

Factores comórbidos como la edad o la hipertensión arterial podrían aumentar el riesgo de sangrado en sistema nervioso central.¹² Cuando la mordedura es por una serpiente joven es más frecuente encontrar

complicaciones hemorrágicas que proteolíticas locales.¹³ Llama la atención la poca afección local de nuestro paciente en el sitio de la mordedura (Fig. 1).

El veneno de este tipo de serpiente produce reacción inflamatoria y activación de la coagulación debido a que posee fosfolipasas, metaloproteinasas y otras sustancia que activan la coagulación a nivel del Factor X, convirtiendo protrombina en trombina y conduciendo a la formación de fibrina.¹⁴ La disminución del conteo plaquetario, producto del consumo, genera un estado de diátesis hemorrágica por coagulopatía.¹⁵

El manejo convencional del envenenamiento por serpiente incluye la administración de suero antiofídico específico.¹⁶ No obstante, la reversión de la coagulopatía puede tardar más de 24 a 48 horas,¹⁷ por tanto, en presencia de sangrado severo asociado, muy especialmente en sistema nervioso puede considerarse la administración de hemoderivados como plasma fresco congelado.^{18,19}

Es probable que en etapa temprana y en ausencia de efecto completo del suero antiofídico, la administración de plasma podría colaborar en la coagulopatía.²⁰ Isbister *et al* demostraron que aunque la administración de plasma fresco congelado restaura la coagulación, no mejora el tiempo para egreso y afirman que la administración de este hemoderivado antes de 6-8 h después del accidente podría no ser efectivo.²⁰

El inicio tardío del tratamiento antiofídico debido a la ausencia de signos muy evidentes locales puede predisponer a complicaciones hemorrágicas a nivel cerebral.²¹ Desde el punto de vista funcional, se reportan casos con recuperación funcional favorable,²² incluso luego de evacuación quirúrgica del hematoma.²³

Este caso ilustra una complicación hemorrágica inusual en casos de mordedura de serpiente. El desenlace clínico depende de un diagnóstico adecuado tanto de la mordedura (la cual puede no ser evidente inicialmente), como de la hemorragia intracraneal, así como del tratamiento óptimo oportuno.

Créditos

Ninguno a mencionar.

Conflictos de interés

Ninguno de los autores declara conflictos de interés.

Fuentes de financiamiento

Ninguna fuente de financiamiento a declarar.

Referencias

1. Chippaux JP. Snake-bites: appraisal of the global situation. *Bull World Health Organ.* 1998; 76: 515-524.
2. El Envenenamiento Por Mordedura de Serpiente En Centroamérica. Instituto Clodomiro Picado, Facultad de microbiología, Universidad de Costa Rica; 2009.
3. Leite RDS, Tamarys I, Targino G, et al. Epidemiology of snakebite accidents in the municipalities of the state of Paraíba, Brazil. *Cien Saude Colet.* 2010; 18: 1463-1471.
4. Mosquera A, Idrovo LA, Tafur A, et al. Stroke following *Bothrops* spp. snakebite. *Neurology.* 2003; 60: 1577-1580.
5. Thomas L, Chausson N, Uzan J, et al. Thrombotic stroke following snake bites by the "Fer-de-Lance" *Bothrops lanceolatus* in Martinique despite antivenom treatment: a report of three recent cases. *Toxicon.* 2006; 48: 23-28.
6. Otero R, Gutiérrez J, Mesa MB, et al. Complications of *Bothrops*, *Porthidium*, and *Bothriechis* snakebites in Colombia. A clinical and epidemiological study of 39 cases attended in a university hospital. *Toxicon.* 2002; 40: 1107-1114.
7. Arroyo O, Rojas G, Gutiérrez JM. Envenenamiento por mordedura de serpiente en Costa Rica en 1996 Consideraciones epidemiológicas y clínica.pdf. *Acta Med Costarric.* 1999; 41: 23-29.
8. Panicker JN, Madhusudan S. Cerebral infarction in a young male following viper envenomation. *J Assoc Physicians India.* 2000; 48: 744-745.
9. Cole M. Cerebral infarct after rattlesnake bite. *Arch Neurol.* 1996; 53: 957-958.
10. Murthy JM, Kishore LT, Naidu KS. Cerebral infarction after envenomation by viper. *J Comput Assist Tomogr.* 1997; 21: 35-37.
11. Lee BC, Hwang SH, Bae JC, et al. Brainstem infarction following Korean viper bite. *Neurology.* 2001; 56: 1244-1245.
12. Machado AS, Barbosa FB, Mello G da S, et al. Hemorrhagic stroke related to snakebite by *bothrops* genus: a case report. *Rev Soc Bras Med Trop.* 2010; 43: 602-604.
13. Kouyoumdjian JA, Polizelli C. Snake bites by *Bothrops moojeni*: correlation of the clinical picture with the snake size. *Rev Inst Med Trop Sao Paulo.* 1989; 31: 84-90.
14. Palta S, Saroa R, Palta A. Overview of the coagulation system. *Indian J Anaesth.* 2014; 58: 515-523.
15. Farsky SH, Goncalves LR, Gutierrez JM, et al. *Bothrops asper* snake venom and its metalloproteinase BaP-1 activate the complement system. Role in leucocyte recruitment. *Mediators Inflamm.* 2000; 9: 213-221.
16. Maduwage K, Isbister GK. Current treatment for venom-induced consumption coagulopathy resulting from snakebite. *PLoS Negl Trop Dis.* 2014; 8: e3220.
17. Isbister GK, Scorgie FE, O'Leary MA, et al. Factor deficiencies in venom-induced consumption coagulopathy resulting from Australian elapid envenomation: Australian Snakebite Project (ASP-10). *J Thromb Haemost.* 2010; 8: 2504-2513.
18. Isbister GK, Duffull SB, Brown SGA. Failure of antivenom to improve recovery in Australian snakebite coagulopathy. *QJM.* 2009; 102: 563-568.
19. Brown SGA, Caruso N, Borland ML, et al. Clotting factor replacement and recovery from snake venom-induced consumptive coagulopathy. *Intensive Care Med.* 2009; 35: 1532-1538.
20. Isbister GK, Buckley NA, Page CB, et al. A randomized controlled trial of fresh frozen plasma for treating venom-induced consumption coagulopathy in cases of Australian snakebite (ASP-18). *J Thromb Haemost.* 2013; 11: 1310-1318.
21. Silveira GG, Machado CRC, Tuyama M, et al. Intracranial bleeding following *Bothrops* sp. snakebite. *Neurologist.* 2016; 21: 11-12.
22. Delgado ABT, Gondim CCVL, Reichert LP, et al. Hemorrhagic stroke secondary to *Bothrops* spp. venom: A case report. *Toxicon.* 2017; 132: 6-8.
23. Santos-Soares PC, Bacellar A, Povoas HP, et al. Stroke and snakebite: case report. *Arq Neuropsiquiatr.* 2007; 65: 341-344.