

## NEUROLOGÍA

## SÍNDROME DE PSEUDOTUMOR CEREBRAL

Obed Cruz Arias\*

Brenda Vanessa Salazar Badilla\*\*

## SUMMARY

Pseudotumor cerebri syndrome manifests as an entity characterized by headache, abnormal visual fields, papilledema and increased opening pressure of cerebrospinal fluid without evidence of intracranial expansive process. It may be primary also known as idiopathic intracranial hypertension or secondary to any identifiable cause. It is an almost unique pathology of obese women of childbearing age. There are new diagnostic criteria for adult and pediatric patients due to a greater awareness of radiological

alterations associated and a better understanding of the disease. The main objective is the conservation and restoration of vision.

**Key words:** optic nerve sheath fenestration, papilledema, pseudotumor cerebri.

## INTRODUCCIÓN

El SPTC ha sido conocido por varios nombres desde sus primeras descripciones clínicas. Esta variación en la nomenclatura refleja la incertidumbre acerca de la naturaleza exacta de esta condición. Desde un punto de

vista histórico el reconocimiento inicial de la enfermedad depende de dos hechos fundamentales, la invención del oftalmoscopio por Helmholtz en 1851 y su aplicación a la neurología por von Graefe, Albutt, Hughlings y otros, y la introducción de la punción lumbar (PL) por Quincke en 1981. Este síndrome ocurre con una frecuencia aproximada de 1 caso por cada 100 000 habitantes por año o en 19.3 por cada 100 000 en mujeres obesas de entre 20 y 44 años de edad, su incidencia ha aumentado producto de la epidemia de la obesidad. La pérdida visual ocurre en la

\* Medico General.

\*\* Medico General.

mayoría de los pacientes y es la morbilidad principal asociada al SPTC(13,21). Como se menciona la mayoría de los pacientes con SPTC tienen obesidad o sobrepeso, y curiosamente una proporción significativa de individuos afectados recientemente reportan un aumento de peso rápido durante los últimos meses. Algunas enfermedades sistémicas y medicamentos se han relacionado con el desarrollo del SPTC, aunque no queda claro si estos son factores de riesgo verdaderos o enfermedades asociadas a la obesidad (ej: síndrome de ovario poliquístico, apnea obstructiva de sueño) (2). Estados de hipercoagulabilidad como el lupus eritematoso sistémico, embarazo y uso de anticonceptivos orales no presentan un riesgo significativo para el desarrollo del SPTC (7). Existe sin embargo una clara relación en el inicio del uso de hormona de crecimiento, tetraciclinas y retinoides y el desarrollo del SPTC secundario con aparente mejoría de los síntomas y signos cuando se reduce o suspende el agente agresor(9).

## PRESENTACIÓN CLÍNICA

El SPTC se presenta clásicamente con cefalea en un 92% de los pacientes, la cefalea no cuenta con

un rasgo característico específico, es frecuente que sea diaria y puede ser bilateral, frontal o retroocular (30). Su intensidad es de moderada a severa y algunos pacientes describen que su intensidad aumenta al despertar o con maniobras de Valsalva, puede ser pulsátil asociada a náuseas, vómitos y fotofobia simulando una migraña, incluso pueden coexistir dificultando aún más su diagnóstico. Los oscurecimientos visuales transitorios ocurren aproximadamente en 72% de los pacientes. Son breves episodios menores a un minuto de pérdida de la visión monocular o binocular, se piensa que la causa de estos episodios es una isquemia transitoria del nervio óptico por aumento de presión (23). El tinnitus pulsátil es un síntoma frecuente del SPTC (60% de los pacientes) (12), es a menudo descrito como un sonido unilateral sibilante y puede ser exacerbado por los cambios de posición y se alivia con la compresión yugular, otros síntomas comunes incluyen fotopsia, una mancha oscura que se relaciona con la ampliación del punto ciego fisiológico, visión en túnel y dolor de ojo (17). Otros oftalmológicos del SPTC consisten en disminución de agudeza visual, alteraciones del campo visual periférico en casi todos los pacientes y papiledema. El papiledema es considerado el signo distintivo del SPTC, es uno

de los hallazgos del examen físico más preocupantes en neurología, tiene un amplio diagnóstico diferencial de patología intracraneal y algunas veces espinal asociada a el aumento de la PIC. Generalmente es bilateral pero puede ser asimétrico y así ser acompañado de un defecto pupilar aferente. El papiledema impide el flujo axoplasmático dentro de los nervios ópticos, los comprime externamente y puede llevar a la pérdida visual como resultado de isquemia neuronal. Antes de la aparición del papiledema puede existir pérdida de las pulsaciones venosas aunque están ausentes en el 10% de las personas. El deterioro de la visión es gradual llegando a ceguera completa en los casos mas graves, pero puede ser abrupta en caso de que se presente de manera fulminante. La presencia de papiledema asimétrico en el SPTC es un hallazgo raro, pocos estudios se han ocupado de estudiar esta presentación atípica. La mayoría son reportes de un caso o pequeñas series de casos. Lepore reporto una prevalencia de 23% en una muestra de 33 pacientes, sin presentar una definición estricta de papiledema asimétrico (15). Bidot y colaboradores publicaron los resultados de un estudio con 559 pacientes adultos con diagnóstico de SPTC, con una definición estricta de papiledema; solo 20 pacientes

(3%) presentaban papiledema asimétrico al momento de la evaluación inicial. La PIC elevada puede causar parálisis de sexto par craneal unilateral o bilateral en un 10 – 20% de los pacientes, ocasionando diplopía por lo general con imágenes desplazadas horizontalmente. También se han reportado casos de fugas espontáneas de líquido cefalorraquídeo, en pacientes conocidos con SPTC o como signo de presentación inicial (22).

## PATOGÉNESIS

Después de más de un siglo desde que Quincke hiciera la primera descripción de la patología, los mecanismos fisiopatológicos subyacentes a la elevación de la PIC siguen sin estar del todo claros. Se cree que la vitamina A (retinol) interfiere con la absorción de LCR. Existen pruebas contradictorias sobre si anomalías en el metabolismo de la vitamina A o intoxicación por vitamina A causan el SPTC. Se ha demostrado niveles aumentados de vitamina A circulantes en algunos pacientes con SPTC; en un estudio el 24% de 21 pacientes con PIC elevada por SPTC demostró niveles elevados de vitamina A en comparación con 0% de 19 pacientes con PIC elevada secundaria a otras causas y el 2.5% de 40 pacientes con PIC normal (31). No queda claro

si los niveles elevados de retinol son tóxicos para los mecanismos de absorción de las granulaciones aracnoideas o simplemente un marcador de producción excesiva de LCR por los plexos coroideos. Los plexos coroideos son regulados en gran parte por el sistema nervioso simpático y por señales neuroendocrinas, alteraciones en los neurotransmisores pueden ocasionar producción anormal en el LCR. Los plexos coroideos contienen la densidad más alta de receptores de serotonina 5 – HT1C en el cerebro (16). Se ha demostrado que la elevación farmacológica de serotonina disminuye la producción de LCR. Niveles bajos de serotonina podrían estar involucrados en el aumento de presión del LCR debido a un aumento en su producción, así también como en la alta incidencia de ansiedad, depresión y obesidad entre estos pacientes (10). Últimamente la elevación de la presión venosa intracraneal relacionada a estenosis de la porción distal de los senos venosos transversos ha tomado mucho interés. Debido a que el LCR es absorbido pasivamente en los senos venosos cerebrales a través de las granulaciones aracnoideas, la estenosis de un seno venoso transverso dominante o de ambos senos transversos alteraría el drenaje venoso cerebral, resultando en hipertensión venosa

cerebral y dañando la absorción de LCR. Publicaciones recientes han demostrado que la estenosis de los senos transversos esta presente en una gran mayoría de pacientes con SPTC (25, 1, 3). Sin embargo no esta del todo claro si estos hallazgos son incidentales, secundarios a la elevación de la PIC o causales. Además se ha demostrado que tales estenosis pueden ser secundarias a el aumento de la PIC debido a la compresión externa de los senos venosos, ya que dicha compresión puede resolverse una vez que se normaliza la PIC, luego de una punción lumbar o de un procedimiento de derivación de LCR. También es posible encontrar ocasionalmente estenosis de senos transversos en pacientes PIC normal, lo que sugiere que puede no tener significado funcional en algunos casos. Durante muchos años se pensó que el SPTC era causado por anomalías en la retención de sodio y agua. Esta teoría ya fue refutada y no hay evidencia histológica de edema cerebral en pacientes con SPTC postmortem. La apnea del sueño se relaciona más con episodios de retención de CO<sub>2</sub>, vasodilatación cerebral y elevación de la PIC. Es común entre las personas obesas, especialmente en los hombres, y puede exacerbar en lugar de causar el SPTC. Los casos familiares de SPTC sugieren un componente

genético, situación que se esta estudiando actualmente.

## DIAGNÓSTICO

Los criterios diagnósticos para el SPTC se establecieron por primera vez por Dandy en 1937. Reflejando los avances en la tecnología y nuevos conocimientos sobre el proceso de la enfermedad Friedman y colaboradores realizaron una propuesta de criterios diagnósticos para la población adulta y pediátrica afectada por el SPTC (tabla 1) (11), haciendo énfasis además en la terminología más adecuada para definir dicha afección. Mencionan que el termino mas adecuado es el clásico SPTC, SPTC primario para aquellas afecciones idiopáticas y SPTC secundario para aquellos producidos o relacionados a anomalías venosas, medicamentos y otras condiciones clínicas. Estos criterios también toman en cuenta a pacientes que no desarrollan papiledema pero que por medio de métodos de neuroimagen sugieren una elevación crónica de la PIC (figura 1).

Es importante resaltar que muchos pacientes con SPTC son diagnosticados en los servicios de emergencias o realizan visitas al servicio de emergencias durante su enfermedad, muchos de ellos necesitando ser

**Tabla 1. Causas y mecanismos del síndrome de enclaustramiento**

El diagnóstico del síndrome de pseudotumor cerebral es “definitivo” si el paciente cumple los criterios A – E. El diagnóstico es considerado “probable” si los criterios A – D están presentes pero la presión del LCR es más baja que la especificada para el diagnóstico definitivo.

### 1. Requisitos para el diagnóstico del síndrome de pseudotumor cerebral

- A. Papiledema
- B. Examen neurológico normal, exceptuando anomalías en nervios craneales
- C. Neuroimagen: Parénquima cerebral normal sin evidencia de hidrocefalia, lesión ocupante, lesión estructural, ni realce meníngeo. Se sugiere MRI de cerebro con o sin gadolinio para los pacientes típicos (mujeres con obesidad) y para el resto de los pacientes venografía por MRI adicional. Si la MRI está contraindicada o no está disponible, puede realizarse TAC con medio de contraste.
- D. Composición normal del LCR
- E. Presión de apertura elevada (>250 mm en adultos y >280 mm en niños) en una PL realizada correctamente

### 2. Requisitos para el diagnóstico del síndrome de pseudotumor cerebral sin papiledema

- En ausencia de papiledema, el diagnóstico de SPTC puede ser realizado si se cumplen B – E, y además el paciente presenta parálisis del VI par craneal unilateral o bilateral.
- En ausencia de papiledema o parálisis del VI par craneal, el diagnóstico de síndrome de pseudotumor cerebral puede ser “sugerido” pero no realizado si se cumplen B – E, y además se cumplen al menos 3 de los siguientes criterios de neuroimagen:
  - i. Silla turca vacía
  - ii. Aplanamiento del aspecto posterior del globo ocular
  - iii. Distensión del espacio subaracnoideo perióptico con o sin tortuosidad del nervio óptico
  - iv. Estenosis del seno venoso transversal

internados. Recientemente se realizó un estudio retrospectivo de un periodo de 11 años en el cual se analizaron 137 visitas hospitalarias de 51 pacientes con SPTC, 68% de estas visitas fueron al servicio de emergencias y de estas un 40% requirieron internamiento. Los síntomas más comunes reportados fueron cefalea (96%), alteraciones visuales (53%) y fotofobia (27%). A 4

pacientes (25%) no se les realizó el diagnóstico en el momento de su presentación inicial sino hasta visitas posteriores. Este estudio demostró que la tasa de falla diagnóstica fue importante, asunto preocupante por el riesgo potencial de pérdida de visión irreversible en estos pacientes (14).

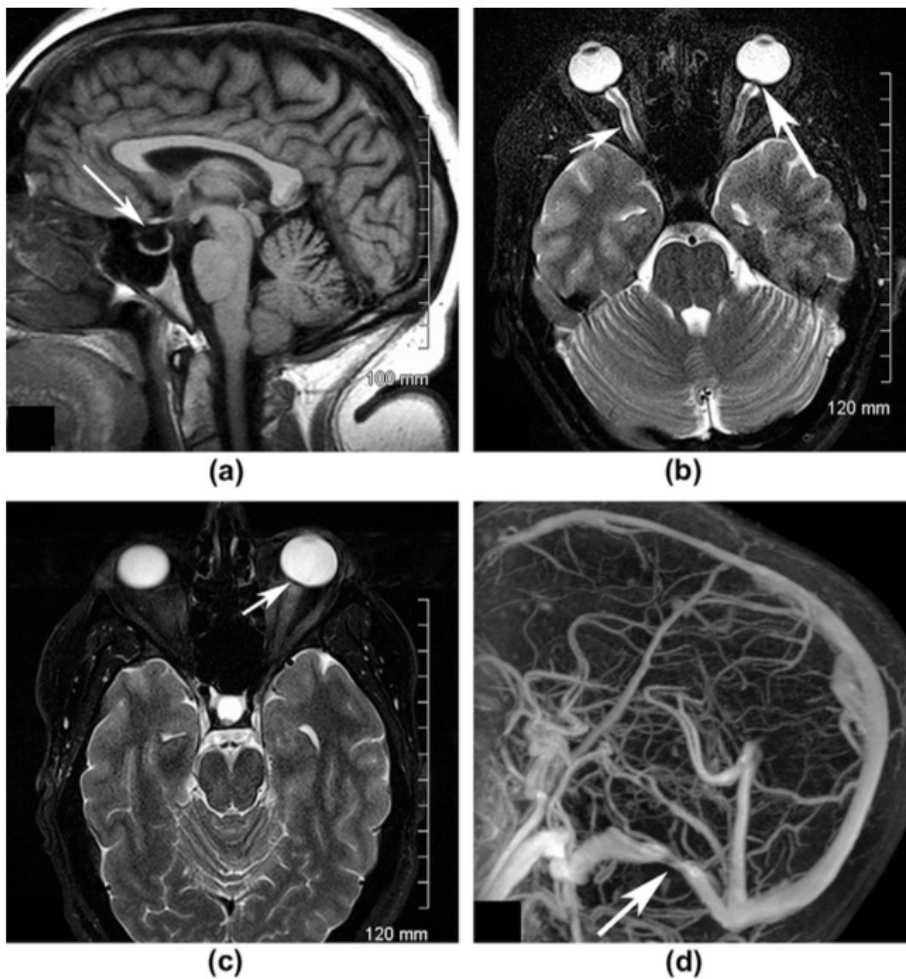


Figura 1. A. Silla turca vacía. B, C. Aplanamiento del aspecto posterior del globo ocular y tortuosidad del nervio óptico. D. Estenosis del seno venoso transverso.

## TRATAMIENTO

Los objetivos del tratamiento en el SPTC son preservar la visión y aliviar los síntomas molestos de aumento de la presión intracraneal, particularmente la cefalea. La pérdida de peso es una parte fundamental del tratamiento de los pacientes con SPTC con sobrepeso y obesidad. Solo un modesto grado de pérdida de peso (5% – 10%) se requiere para mejorar los síntomas y signos,

aunque es probable que el control agresivo del peso sea una forma eficaz de mejorar la calidad de vida de estos pacientes. Un estudio con 25 mujeres obesas con SPTC demostró que la pérdida de peso reduce eficazmente no solo la cefalea y el papiledema sino también la PIC (32). Hay que tener en cuenta que la pérdida de peso no es un tratamiento eficaz a corto plazo y por lo tanto debe iniciarse en asociación con otros tratamientos.

Sin embargo a largo plazo es fundamental la pérdida de peso y la prevención de la fluctuación del peso en pacientes obesos con SPTC con el fin de minimizar el riesgo de recurrencia. La acetazolamida que se cree funciona mediante la inhibición de la anhidrasa carbónica y que causa reducción en el transporte de sodio en el epitelio del plexo coroideo es considerada el fármaco de elección. Un estudio prospectivo, multicéntrico aleatorizado, a doble ciego, controlado con placebo que involucro a 165 participantes con pérdida de visión leve quienes recibieron dieta baja en sodio y reductora de peso. Estos pacientes fueron controlados por un periodo de 6 meses. Todos los participantes incluidos cumplían con los criterios de Dandy modificados. Los participantes fueron divididos en dos grupos, con dieta baja en sodio y reductora de peso más acetazolamida a dosis máximas toleradas (4g qD) o dieta baja en sodio y reductora de peso más placebo. Los resultados demostraron que en pacientes con SPTC y pérdida visual leve y que reciben una dieta baja en sodio y reductora de peso más acetazolamida tendrán un mejoramiento de la función visual (28). La furosemda es un diurético de asa usado para el tratamiento de el SPTC. Trabaja por medio de diuresis y

disminución del transporte de sodio hacia el cerebro. Se puede administrar solo o en combinación con acetazolamida cuando la monoterapia con acetazolamida no es tolerada o eficaz. Un estudio con 8 niños demostró reducción de la PIC con esta combinación de medicamentos en el periodo de una semana y normalización en el periodo de seis semanas (24). La mayoría de los pacientes requieren dosis bajas de furosemida ( 20 – 40 mg qD o BID) (29). Anteriormente los corticoesteroides eran recomendados para el tratamiento de el SPTC pero son evitados actualmente debido a sus efectos secundarios indeseables, tales como el aumento de peso y efectos a la hora de retirar su uso. El retiro en el uso de corticoesteroides puede causar hipertensión intracraneal como resultado de un efecto rebote y un potencial aumento de peso, contrario a la pérdida de peso deseada como tratamiento efectivo en la mayoría de pacientes (5). Aún así altas dosis intravenosas pueden considerarse en pacientes con SPTC fulminante, que están en riesgo de pérdida de visión antes de que se pueda realizar el tratamiento quirúrgico definitivo(27). El tratamiento quirúrgico se reserva para aquellos pacientes que no responden al tratamiento médico, no lo toleran o no tienen una

adecuada adherencia, así como pacientes con SPTC fulminante que están en un mayor riesgo de pérdida de visión (29). Las punciones lumbares seriadas se pueden utilizar como medida temporal en pacientes con riesgo de pérdida de la visión a la espera de un tratamiento quirúrgico definitivo. El volumen perdido en una punción lumbar se repone en aproximadamente 1 a 2 horas. Puede ser de gran ayuda en pacientes embarazadas que presentan contraindicaciones para el tratamiento farmacológico y en las que los procedimientos quirúrgicos presentan un mayor riesgo. No debería ser considerado un tratamiento de elección debido a que a menudo son mal toleradas y son técnicamente difíciles dada la obesidad de la mayoría de los pacientes. Los procedimientos de derivación de LCR producen una rápida reducción de la PIC y esto provoca una rápida mejoría de los síntomas y signos. Han sido utilizados para el tratamiento la derivación ventriculoperitoneal (VP), lumboperitoneal (LP), ventriculoatrial y ventriculopleural; siendo empleadas con mayor frecuencia las VP y LP. No se han realizado estudios aleatorios comparando los dos tipos de derivaciones, pero estudios retrospectivos sugieren una eficacia similar en cuanto mejoramiento o resolución de cefalea y alteraciones visuales

no así en cuanto a porcentaje de revisiones, retiros, estancia hospitalaria y costos. Aunque la derivación VP es más difícil de realizar se prefiere debido a su menor porcentaje de complicaciones. Por ejemplo un estudio retrospectivo con 4480 pacientes con diagnóstico de SPTC pone en duda la colocación de la derivación lumboperitoneal como tratamiento ya que este procedimiento se asocia con una probabilidad significativamente mayor de la necesidad de revisiones, aumento de estancia hospitalaria y mayores gastos para el sistema de salud. (18).La fenestración de la vaina del nervio óptico es el tratamiento de elección considerado para los pacientes con defectos en la visión. El procedimiento implica la realización de ranuras en la vaina del nervio óptico para aliviar la presión de LCR sobre dicho nervio. Para determinar la eficacia de este procedimiento, una revisión retrospectiva incluyó 445 ojos de 236 pacientes que fueron sometidos a fenestración del nervio óptico debido a diferentes indicaciones. En general el 96% de los ojos experimento la estabilización o mejora de la agudeza visual. La tasa de complicaciones fue del 7,2% y no se registraron casos de pérdida visual. De los pacientes con SPTC, 15 ojos necesitaron repetición del procedimiento por

pérdida visual progresiva. Los 15 ojos experimentaron resolución de los síntomas posterior a la repetición del procedimiento (19). A diferencia de los procedimientos de derivación de LCR donde se necesitan cirugías de revisión la FVNO normalmente necesita ser realizado una vez por cada ojo y no requiere la implantación de un cuerpo extraño lo que disminuye el riesgo de infección o fallo de dispositivo. La colocación de stents en senos venosos cerebrales es considerado uno de los más recientes tratamientos quirúrgicos. Desde el reconocimiento de la estenosis de los senos venosos en el SPTC se ha hecho evidente que existe un papel importante para la colocación de stents en el manejo de estos pacientes. Los porcentajes de múltiples series han demostrado alto porcentaje de resolución en el papiledema y un control sintomático comparable con otras modalidades de tratamiento, por lo tanto es recomendado para los pacientes con evidencia de estenosis de senos venosos y que fracasan a otras modalidades de tratamiento. Puffer realizó una revisión de la literatura donde incluyó a 143 pacientes diagnosticados con SPTC y que fueron tratados con colocación de stents en senos venosos. El porcentaje de éxito quirúrgico fue del 94%, con un porcentaje de complicaciones de

6%, la remisión de cefalea fue del 88% y la remisión del papiledema fue de 97% (20). Más tarde, Tebb y colaboradores también examinaron a 207 casos publicados en la literatura antes de 2013, los cuales proporcionaron conclusiones similares a los reportados por Puffer (26). Se concluyó que en pacientes con SPTC y estenosis de senos venosos, la colocación de stents endovasculares representa una estrategia de tratamiento eficaz con una alta tasa de éxito y una reducida en la tasa de complicaciones en comparación con otras modalidades de tratamiento. Aunque no hay duda que la obesidad juega un papel importante en el SPTC, la asociación sigue siendo poco clara. La cirugía bariátrica puede conducir a la pérdida de peso eficaz con buenos resultados a largo plazo y un menor riesgo de ganancia de peso por efecto rebote. Los datos que apoyan la cirugía bariátrica se limitan principalmente a informes de casos y estudios retrospectivos. Fridley y colaboradores revisaron 62 casos de SPTC que fueron tratados con cirugía bariátrica, se reportó una pérdida de peso que varió de 22.3 Kg a 64 Kg a los 18 meses. Más del 92% de los pacientes presentaron resolución de los síntomas, con el 97% teniendo mejoras en el papiledema. En general la media

de disminución de la PIC fue de 254 mm H<sub>2</sub>O (8). A pesar de los buenos resultados reportados no todos los pacientes están médicamente y psicológicamente preparados para aceptar el compromiso necesario para ser sometidos a este procedimiento. La descompresión subtemporal era el estándar de cuidado de los pacientes con SPTC en el periodo previo a la introducción de procedimientos de derivación de LCR. La mayor serie fue publicada por Dandy en 1973. De 22 pacientes, 19 tenían descompresión subtemporal con resultados clínicos satisfactorios. De 14 de los 14 pacientes en seguimiento presentaron resolución de el papiledema. (6). El procedimiento, aunque es eficaz, se ha reducido en gran medida debido a la gran afectación cosmética. Sin embargo, todavía podría ser considerado para los pacientes que han fallado en todos los métodos de tratamiento médicos y quirúrgicos anteriores y que estén dispuestos a someterse al procedimiento.

## CONCLUSIÓN

El SPTC es considerado una enfermedad rara pero su incidencia esta aumentando principalmente en relación a la epidemia de la obesidad. Los síntomas y signos de presentación pueden variar por lo que es imprescindible evaluar

la agudeza visual y realizar una fundoscopia en pacientes con cefalea, especialmente si se ajustan a las características demográficas típicas del SPTC. El SPTC puede ser manejado de manera eficiente con medidas conservadoras, la pérdida de peso y la prevención de fluctuaciones en el peso es considerado el mejor tratamiento a largo plazo, por lo general se requiere una pérdida del 5 – 10% del peso corporal. El tratamiento médico de primera línea es la acetazolamida, si no se tolera se recomienda la furosemida. La cirugía es necesaria en pacientes con inicio fulminante de la enfermedad, cuando otros tratamientos han fallado en prevenir la pérdida visual progresiva y para cefalea refractaria relacionada a la PIC elevada de manera crónica. La elección del procedimiento depende de los recursos así como de los signos y síntomas del paciente. En pacientes con papiledema que presentan una pérdida visual severa pero sin cefalea o cefalea mínima se aconseja realizar la FVNO, mientras los pacientes que presentan pérdida visual, papiledema y cefalea se prefiere la realización de un procedimiento de derivación de LCR. A falta de estudios más definitivos, no existen pruebas suficientes para recomendar o rechazar cualquier modalidad de tratamiento

quirúrgica para el SPTC.

## RESUMEN

El síndrome de pseudotumor cerebral (SPTC) se manifiesta como una entidad caracterizada por cefalea, alteraciones en los campos visuales, papiledema y aumento de la presión de apertura de líquido cefalorraquídeo (LCR) sin evidencia de proceso expansivo intracraneal. Puede ser primario también conocido como hipertensión intracraneal idiopática o secundario a alguna causa identificable. Es una patología casi exclusiva de mujeres obesas en edad fértil. Se han propuesto nuevos criterios diagnósticos para la población adulta y pediátrica debido a un mayor conocimiento de las alteraciones radiológicas asociadas y una mejor comprensión de la enfermedad. El objetivo principal del tratamiento es la conservación y restauración de la visión.

Palabras clave: fenestración de la vaina del nervio óptico, papiledema, pseudotumor cerebral.

## BIBLIOGRAFÍA

1. Ahmed R, Friedman DI, Halmagyi GM. Stenting of the transverse sinuses in idiopathic intracranial hypertension. *J Neuroophthalmol* 2011;31:374-380.
2. Barness LA, Opitz JM and Gilbert-

Barness E. Obesity: Genetic, molecular, and environmental aspects. *Am J Med Genet A* 2007;143:3016–3034.

3. Bateman GA, Stevens SA, Stimpson J. A mathematical model of idiopathic intracranial hypertension incorporating increased arterial inflow and variable venous outflow collapsibility. *J Neurosurg* 2009; 110:446-456.
4. Bidot S, Bruce BB, Saindane AM et al. Asymmetric papilledema in idiopathic intracranial hypertension. *J Neuroophthalmol* 2014;0:1 – 6.
5. Corbett JJ, Thompson HS. The rational management of idiopathic intracranial hypertension. *Archives of Neurology* 1989;46:1049–1051.
6. Dandy WE. Intracranial pressure without brain tumor: diagnosis and treatment. *Ann Surg* 1973;106:492-513
7. Dave S, Longmuir R, Shah VA, et al. Intracranial hypertension in systemic lupus erythematosus. *Semin Ophthalmol* 2008;23:127–133.
8. Fridley J, Foroozan R, Sherman V, et al. Bariatric surgery for the treatment of idiopathic intracranial hypertension: a case – control study. *Neurology* 2011;76:1564 – 7
9. Friedman DI, Gordon LK, Egan RA, et al. Doxycycline and intracranial hypertension. *Neurology* 2004; 62: 2297–2299.
10. Friedman DI, Ingram P, Rogers MA. Low tyramine diet in the treatment of idiopathic intracranial hypertension. A pilot study. *Neurology* 1998; 50: A5.
11. Friedman DI, Liu G, Digre KB. Diagnostic criteria for the pseudotumor cerebri syndrome in adults and children. *Neurology* 2013;81(13):1159 – 1165.
12. Giuseffi V, Wall M, Spiegel PZ, et al.



- Symptoms and disease associations in idiopathic intracranial hypertension (pseudotumor cerebri): a case-control study. *Neurology* 1991;41:239–244.
13. González-Hernández A, Fabre-Pi O, Díaz-Nicolás S, López-Fernández JC, Lopez-Veloso C, Jiménez-Mateos A. Cefalea en la hipertensión intracranial idiopática. *Rev Neurol*. 2009;49:13-17
  14. Koerner JC, Friedman DI. Inpatient and emergency service utilization in patients with idiopathic intracranial hypertension. *J Neuroophthalmol* 2014;34:229 – 232.
  15. Lepore FE. Unilateral and highly asymmetric papilledema in pseudotumor cerebri. *Neurology*. 1992;42:676–678
  16. Lindvall-Axelsson M, Nilsson C, Owman C, et al. Involvement of 5-HT<sub>1C</sub> receptors in the production of CSF from the choroid plexus. In: Seylaz JM, MacKenzie ET, editors. *Neurotransmission and cerebrovascular function I*. Amsterdam: Elsevier; 1989. p. 237-240.
  17. Meador KJ, Swift TR. Tinnitus from intracranial hypertension. *Neurology* 1984;34:1258–1261.
  18. Menger RP, Connor DE Jr, Thakur JD et al. A comparison of lumboperitoneal and ventriculoperitoneal shunting for idiopathic intracranial hypertension: an analysis of economic impact and complications using the Nationwide Inpatient Sample. *Neurosurg Focus* 2014 Nov; 37(5): E4
  19. Moreau A, Lao KC, Farris BK. Optic nerve sheath decompression: a surgical technique with minimal operative complications. *J Neuroophthalmol* 2014;34(1):34-38
  20. Puffer RC, Wessam M, Lanzino G. Venous sinus stenting for idiopathic intracranial hypertension: a review of literature. *J Neurointervent Surg* 2013;5:483 – 486.
  21. Radhakrishnan K, Ahlskog JE, Cross SA, et al. Idiopathic intracranial hypertension (pseudotumor cerebri). Descriptive epidemiology in Rochester, Minn, 1976-1990. *Arch Neurol* 1993;50(1):78–80.
  22. Rosenfeld E, Dotan G, Kimchi T. Spontaneous cerebrospinal fluid otorrea and rinorrhea in idiopathic intracranial hypertension patients. *J Neuroophthalmol* 2013;33:113 – 116.
  23. Sadun AA, Currie J, Lessell S. Transient visual obscurations with elevated optic discs. *Ann Neurol* 1984;16:489–494.
  24. Schoeman JF. Childhood pseudotumor cerebri: clinical and intracranial pressure response to acetazolamide and furosemide treatment in a case series. *J Child Neurol* 1994;9 (2):30 – 134.
  25. Stienen A, Weinzierl M, Ludolph A, et al. Obstruction of cerebral venous sinus secondary to idiopathic intracranial hypertension. *Eur J Neurol* 2008;15:1416-1418
  26. Tebeb MS, Cziep ME, Lazzaro MA, Gheith A, Asif K, Remler B. et al. Idiopathic Intracranial Hypertension. A Systematic Analysis of Transverse Sinus Stenting. *Interv Neurol*. 2013;2:132 – 143
  27. Thambisetty M, Lavin PJ, Newman NJ, Biouesse V. Fulminant idiopathic intracranial hypertension. *Neurology* 2007;68(3):229 – 232.
  28. The NORDIC Idiopathic Intracranial Hypertension Study Group Writing Committee. Effects of acetazolamide on visual function in patients with idiopathic intracranial hypertension and mild visual loss, the idiopathic intracranial hypertension treatment trial (IIHTT). *JAMA* 2014;311(16):1641 – 1651.
  29. Thurtell MJ, Wall M. Idiopathic intracranial hypertension (pseudotumor cerebri): recognition, treatment, and ongoing management. *Curr Treat Options Neurol* 2013;15 (1):1 – 12.
  30. Wall M, George D. Idiopathic intracranial hypertension. A prospective study of 50 patients. *Brain* 1991;114:155–80.
  31. Warner JEA, Bernstein PS, Yemelyanov A, et al. Vitamin A in the cerebrospinal fluid of patients with and without idiopathic intracranial hypertension. *Ann Neurol* 2002;52: 647–650
  32. Wong R, Madill SA, Pandey P, Riordan-Eva P. Idiopathic intracranial hypertension: the association between weight loss and the requirement for systemic treatment. *BMC Ophthalmol*. 2007;7:15.