

## IMÁGENES MÉDICAS

# SÍNDROME DE TALÓN DOLOROSO, ENFERMEDAD DE SEVER: PRESENTACIÓN CLÍNICA, HALLAZGOS DE IMÁGENES Y MANEJO DEL DOLOR EN NIÑOS Y JÓVENES ATLETAS

Enrique A. Espinosa Leal\*  
Enrique A. Espinosa Hernández\*\*

## SUMMARY

Heel pain in the young athlete can originate from different structures, in the bones (fractures), apophysis, muscles and tendons, nerves or fasciae, the calcaneal apophysitis or severs disease is one of the most common causes of heel pain in this type of patients, particularly in those who play soccer or basketball, although the diagnosis it's clinic, imaging, usually plain films are encouraged to make differential diagnosis, although MRI it's more sensitive. Treatment consist in activity modification, and efforts to decrease the inflammation, other causes of heel pain syndrome are Plantar fasciitis, less common

in children but can be found in runners, dancers and sedentary obese children, clinical findings include tenderness of the plantar fascia. In long distance runners the painful heel pad syndrome can occur, after a rupture of the fibrous septae, diagnosis it's made by history and physical examination and treatment consist in rest and orthotics.

**Key Words:** Calcaneus, Pain, X-rays, Young adult, Athlete.

## INTRODUCCIÓN

Gran Porcentaje de las molestias musculo esqueléticas (20%) son

relacionadas a el pie y tobillo; Considerando su función la presencia de dolor no es de extrañar, ya que proporciona una base estable para soporte del cuerpo, actuando como palanca propulsado el cuerpo y absorbiendo el choque generado al caminar, saltar o correr. Este dolor puede tener diferentes orígenes, fracturas de huesos, ruptura de ligamentos, tendinitis o incluso de la misma fascia, por lo que hay que corresponder con una buena examinación del miembro afectado. Aquí se revisara únicamente las causas de dolor en la zona del talón incluyendo

\* Médico Especialista en Radiología e Imágenes Médicas.

\*\* Médico General.

las causas Enfermedad de Sever o apófisis calcánea, fascitis plantar, y síndrome doloroso de las almohadilla del talón.

## **APOFISITIS CALCÁNEA (ENFERMEDAD DE SEVER)**

Es una de las casusas más comunes de dolor en el talón en atletas jóvenes, que participan en deportes de alto impacto como es el basquetbol, futbol, carreras de campo traviesa o pista, e incluso en participantes en gimnasia (ref. 1 y 2). Normalmente la edad de presentación es entre los 8 y los 12 años, afectando más a hombres que a mujeres, y se puede presentar de manera bilateral en 40 a 61% de los casos. (ref. 1, 3 y 4). La apófisis del calcáneo, ubicada en la porción posterior del hueso calcáneo es una placa de crecimiento en la inserción del tendón de Aquiles, normalmente se desarrolla más temprano en mujeres que en hombres (6 y 8 años respectivamente) y está presente por aproximadamente 4 años, esta es la zona en donde se localiza el dolor, y puede deberse a varias causas distintas.

- Aumento de la actividad metabólica durante los periodos de crecimiento rápido, puede generar dolor.
- Calzado que no cuente con adecuado amortiguamiento en

la zona del talón, o que cuente con tacos, como los zapatos para jugar futbol.

- Sobre exposición a mecanismos de traumas repetitivos, como saltar, correr, o mecanismos que generen micro trauma a repetición, pueden generar esta condición.

## **CARACTERÍSTICAS CLÍNICAS**

El diagnóstico de esta enfermedad es clínico, relacionado a una historia de dolor crónico relacionado con actividad y con inicio insidioso. Al examen físico hay una disminución de la flexibilidad a nivel de los gastrocnemios y del soleo, también es asociado hasta en un 25% a pie plano. , el dolor puede ser reproducido a la palpación sobre la apófisis calcánea, o examen de compresión calcánea.

## **DIAGNÓSTICO POR IMAGEN**

Existen diversas opiniones en torno a la interpretación de los signos radiológicos , especialmente en la radiografía convencional, la cual en la mayoría de los casos se muestra con cambios óseos similares en pacientes asintomáticos o pacientes con dolor sugestivo de enfermedad de Sever, por lo que de

conviene constatar las imágenes con la clínica, sin embargo hay algunos signos específicos que si hay que valorar, tales como: Fragmentación del núcleo secundario así como una imagen difusa, simulando una nebulosa en el cartílago de crecimiento, pudiendo visualizarse bordes irregulares e incluso dentados en la apófisis o el calcáneo. Estos cambios radiológicos, no deben ser tomados como determinantes en el diagnóstico, pero si como sugestivos y que permite el diagnóstico diferencial.

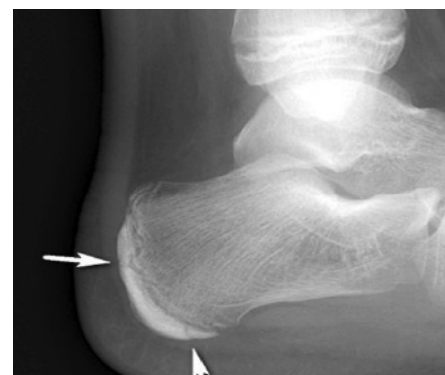


Fig. 1. Radiografía medial talon derecho, mostrando esclerosis y ensanchamiento de la placa y crecimiento, hallazgos compatibles con apofisitis calcanea.

Reiterando que las radiografías no son requisito para el diagnóstico pero deben ser obtenidas para poder hacer diagnóstico diferencial, y con más razón en pacientes con presentación atípica o que no realiza una apropiada evolución (inicio agudo, síndrome

constitucional, falla para mejorar con la terapia). La radiografía simple en estos pacientes puede mostrar hallazgos de esclerosis y ensanchamiento de la placa de crecimiento, correspondiendo más con hallazgos típicos de un proceso de desarrollo y crecimiento, que con algún proceso patológico, y pueden encontrarse en pacientes incluso sin dolor. Existe sin embargo entre los diferentes autores cierta discrepancia a la hora de establecer un criterio de interpretación radiográfica. Donde algunos aseguran que el mejor parámetro para determinar la existencia de la enfermedad eran los cambios sugestivos en la radiografía lateral (fig.1), mientras otros se oponían a esta posición. Posteriormente

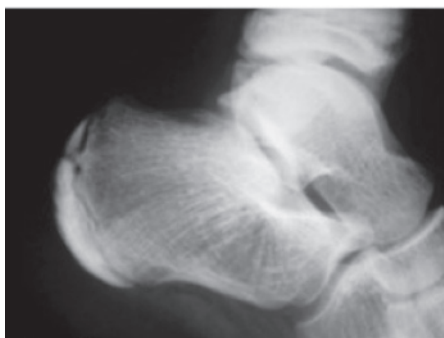
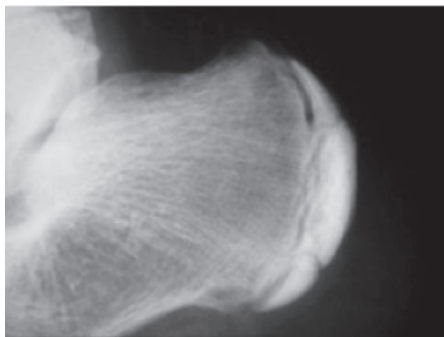


Fig.2 Plurifragmentación del núcleo secundario.

por la necesidad de apoyar el diagnóstico radiográfico con la clínica del paciente se determinó que la plurifragmentación del núcleo secundario en uno o más segmentos óseos y una imagen nebulosa y difusa en el cartilago de crecimiento con bordes irregulares o dentados, tanto en el calcaneo como en la apófisis, sería una característica sugestiva de la enfermedad. (ver fig 2.)

Generalmente se refiere a la población pediátrica hasta de 8 años de edad, describiéndose que poseen un núcleo de crecimiento secundario único, no fragmentado, y hasta los 12 años podrían presentar máximo dos. Por lo que una segmentación mayor podría sugerir enfermedad de Sever. La Resonancia magnética (RM), es un estudio más sensible para detectar cambios relacionados con procesos de estrés en la metafisis calcanea que puede empeorar el pronóstico en estos pacientes, principalmente en casos más severos y crónicos que no se resuelven con tratamiento de rutina (Ref. 5)

### **TRATAMIENTO**

El tratamiento está dirigido a disminución del proceso inflamatorio, en primera instancia se debe disminuir en cantidad e intensidad, esto ayudara a la disminución del dolor, el estiramiento de

gastrocnemios y soleos, mejorara el mecanismo de impacto que recibe el pie, disminuyendo el microtrauma a repetición (refer.6), de manera similar el uso de plantillas amortiguadoras y calzado apropiado, tendrán como objetivo disminución de impacto, y fuerzas de tracción, disminuyendo también el dolor y el tiempo de recuperación. El uso de métodos físicos como terapia física y aplicación de hielo por 20 minutos diarios, también ayudara a la disminución de la inflamación. A pesar de que los anti inflamatorios no esteroides (AINEs) pueden ser de gran utilidad para el control del dolor durante etapas tempranas, no deben de usarse antes del ejercicio ni para aumentar la capacidad de tolerar del atleta. En casos especiales, con pacientes cooperadores, cuyos síntomas no mejoran en 4 a 8 semanas, el uso de mitones de bota corta, por tres a cuatro semanas, puede ayudar a mejorar los síntomas, La terapia física y el regreso progresivo a la actividad físicas son importantes para la recuperación. (referencia. 7).

### **FASCITIS PLANTAR**

Es la causa más común de dolor en talón, en adultos. Es menos común que ocurra en niños y adolescentes, pero si se presenta principalmente en corredores,

bailarines y en niños obesos y sedentarios. El síntoma de "primer paso en la mañana" en donde el dolor ocurre durante los primeros minutos después de salir de la cama, que posteriormente resuelve, no hay que confundirlo con rigidez que ocurre cuando hay espondiloatropatías. Conforme progresa el curso de la enfermedad el dolor puede presentarse también al final del día, y es común que los pacientes refiera que se alivia al caminar apoyando la parte externa del pie. El área de máximo dolor es usualmente sobre la porción medial del tubérculo calcáneo y menos común en el arco (presente en pacientes con pies cavos) al examen físico, el dolor se aprecia mejor cuando hay dorsi-flexión del hallux, tensando la fascia plantar, y se debería descartar pie plano y contracturas de los músculos gastrocnemios, ya que el tratamiento varía dependiendo de la presencia o no de esas dos entidades. Dolor en la región posterior del talón no es común en la presentación de la fascitis plantar, así que en presencia de esa característica hay que descartar otras entidades, como la inflamación del nervio tibial, un tipo de síndrome de túnel tarsal, en este caso no presentará el signo del primer paso de la mañana, pero presentará signo de Tinnel.

## SINDROME DOLOROSO DE LAS AMOHADILLAS DE TALON

Es un síndrome doloroso que se presenta usualmente en maratonistas, la almohadilla grasa subcalcánea protege la superficie de impacto del calcáneo, esta presenta un septum fibroso que actúa de colchón absorbiendo el impacto al apoyar el pie, el síndrome puede presentarse cuando hay una disrupción de este septum. El dolor en este caso se localiza en la almohadilla del talón, la fascia plantar no es dolorosa y no se acentúa con la dorsi-flexión de los dedos. El uso de cojines de polietileno (refe8.) como por ejemplo, Plastizote®, moldeados específicamente para cada paciente, puede ayudar a mejorar los síntomas. (Ref 9.)

## RESUMEN

El dolor de talón en el joven atleta puede provenir de diferentes estructuras, en los huesos (fracturas), apófisis, músculos, tendones, nervios o fascia. La apofisititis calcánea o enfermedad de Sever es una de las causas más comunes de dolor en el talón en este tipo de pacientes, sobre todo en aquellos que juegan al fútbol o el baloncesto, aunque en la clínica está el diagnóstico,

la obtención de imágenes, por lo general las radiografías simples, se recomiendan para hacer el diagnóstico diferencial, aunque la RM sea más sensible. El tratamiento consiste en la modificación de la actividad, y los esfuerzos para disminuir la inflamación, otras causas de síndrome de dolor en el talón incluye por ejemplo la fascitis plantar, menos común en los niños, pero se puede encontrar en corredores, bailarines y niños obesos sedentarios, los hallazgos clínicos incluyen sensibilidad de la fascia plantar, muy característico. En los corredores de larga distancia del síndrome almohadilla del talón doloroso puede ocurrir después de una ruptura de los septos fibrosos de la misma, desencadenando dolor al apoyar el miembro, Está diagnóstico realizado por la historia y el examen físico, diferenciando de la fascitis, y otras entidades que más adelante se mencionaran, el tratamiento en este caso, consiste en reposo y aparatos ortopédicos.

Descriptores: Calcáneo, Dolor, Rayos X, Jóvenes, atletas.

## BIBLIOGRAFÍA

1. Micheli LJ, Ireland ML. Prevention and management of calcaneal apophysitis in children: an overuse syndrome. J Pediatric Orthop 1987; 7:34.
2. Wiegerinck JI, Yntema C, Brouwer

- HJ, Struijs PA. Incidence of calcaneal apophysitis in the general population. *Eur J Pediatr* 2014; 173:677.
3. Kose O. Do we really need radiographic assessment for the diagnosis of non-specific heel pain (calcaneal apophysitis) in children? *Skeletal Radiol* 2010; 39:359.
  4. Rachel JN, Williams JB, Sawyer JR, et al. Is radiographic evaluation necessary in children with a clinical diagnosis of calcaneal apophysitis (sever disease)? *J Pediatr Orthop* 2011; 31:548.
  5. Ogden JA, Ganey TM, Hill JD, Jaakkola JI. Sever's injury: a stress fracture of the immature calcaneal metaphysis. *J Pediatr Orthop* 2004; 24:488.
  6. Becerro-de-Bengoa-Vallejo R, Losa-Iglesias ME, Rodriguez-Sanz D. Static and dynamic plantar pressures in children with and without Sever disease: a case-control study. *Phys Ther* 2014; 94:818.
  7. Perhamre S, Lundin F, Norlin R, Klässbo M. Sever's injury; treat it with a heel cup: a randomized, crossover study with two insole alternatives. *Scand J Med Sci Sports* 2011; 21:e42.
  8. Katoh Y, Chao EY, Morrey BF, Laughman RK. Objective technique for evaluating painful heel syndrome and its treatment. *Foot Ankle* 1983; 3:227.
  9. Spiegl PV, Johnson KA. Heel pain syndrome: Which treatments to choose? *J Musculoskel Med* 1984; 1:66.
  10. Joseph Chorley, MD, Christopher R Powers, MD Clinical features and management of heel pain in the child or adolescent athlete, Feb 2015. Jun 24, 2014. <http://www.uptodate.com/contents/clinical-features-and-management-of-heel-pain-in-the-child-or-adolescent-athlete>.