

IMÁGENES

FAST (ECOGRAFÍA EN TRAUMA) EN EL SERVICIO DE EMERGENCIAS

Andrés Avila Barboza*

SUMMARY

With the passing of time and the advent of new technologies that have been an essential tool to expedite an early and accurate diagnosis, to decrease waiting times and together with the patient's clinical best decisions are taken with more and better evidence that increase the number of healthy patients. The use of FAST in the emergency department should be generalized, not only by specialists but by any physician who has received appropriate training. All doctors who work in emergency services should use this tool to treat daily patients requiring prompt attention, so

they can take prompt decisions that can speed the resolution of their pathology. The advantages are many because FAST can be used safely in a pregnant woman and also verify the fetal heart rate and also if treating multiple patients it helps physicians prioritize the most urgent cases. As a mobile device that can be carried by the patient and in conjunction with the symptoms that can evolve and if they change it can be repeated so easy and fast.

al departamento de emergencia con lesiones traumáticas, gran parte de ellos, hasta el 65%, tienen un traumatismo abdominal cerrado. Un Reto es identificar Con precisión y rapidez aquellos pacientes que requieren laparotomía emergente para controlar la hemorragia. La utilización de la ecografía en trauma (FAST) es una herramienta de detección importante para ayudar en la identificación de lesiones emergentes en pacientes politraumatizados. (8)

INTRODUCCIÓN

Entre los pacientes que presentan

GENERALIDADES

La Muerte traumática es una

* Médico General. Hospital Upala.

pandemia. La mayoría de las muertes prevenibles ocurren temprano y se deben a lesiones o alteraciones fisiológicas en la vía aérea, cavidades toraco abdominales, o cerebro. La ecografía es una técnica de imagen no invasiva y portátil que abarca un espectro entre el examen físico y diagnóstico de imágenes. Permite a los examinadores confirmar síndromes importantes y responder a las preguntas clínicas. (5)

PORQUE UTILIZAR FAST EN EL SERVICIO DE EMERGENCIAS

Existen diversas razones por las cuales la utilización del FAST en el servicio de urgencias se ha convertido en una práctica aceptada, entre ellas podemos mencionar:

- 1- Reduce el tiempo desde la llegada del paciente al servicio de urgencias hasta realizar el diagnóstico. (10)
- 2- El taponamiento cardíaco traumático, el neumotórax a tensión y el hemotórax masivo pueden provocar la muerte con rapidez si no se detectan y tratan en el servicio de urgencias (7).
- 3- Es un examen rápido, práctico y repetible, y puede realizarse en la cama del paciente. (7)
- 4- Tiene una sensibilidad del

90%, una especificidad del 99% y una precisión del 99%. (1)

- 5- El tratamiento no quirúrgico se está convirtiendo en la modalidad de tratamiento de elección para el trauma visceral en un paciente hemodinámicamente estable, con independencia del grado de lesión o grado de hemoperitoneo. (10)

TÉCNICA

El FAST se realiza en cuatro zonas, con la siguiente secuencia el área pericárdica, Cuadrante Superior Derecho (Fosa de Morrison), Cuadrante Superior Izquierdo y Pelvis (Figura 1). (3)

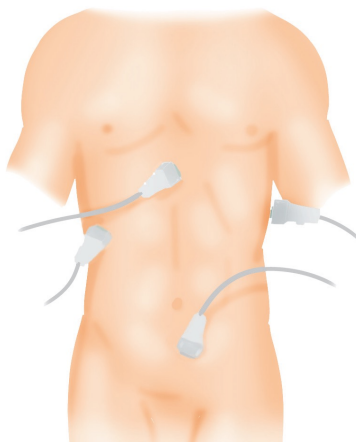


Figura 1 Posiciones para US FAST (3)

VISTA PERICÁRDICA

Para Evaluar la vista subxifoidea del corazón, el transductor se coloca justo debajo de la apófisis

Xifoides y colocar el transductor con dirección hacia el hombro izquierdo del paciente. Con frecuencia es necesario aplicar una cierta presión a la parte superior del abdomen del paciente para permitir una mejor visualización. Otro consejo útil para el comienzo de los ecografistas es aumentar la profundidad si al principio el corazón no se ve en su totalidad. Se debe tratar de visualizar las cuatro cámaras cardíacas o más en concreto, el esquema de color blanco brillante (o hipercoico) del pericardio para evaluar la presencia de derrame o líquido libre en esta zona. (1)

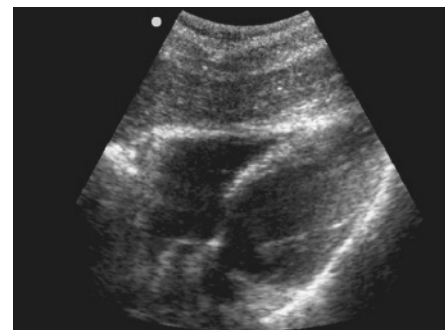


Figura 2 Vista subxifoidea del corazón. Una vista de cuatro cámaras del corazón rodeado del borde hipercoico (blanco) del pericardio se ve. En la parte superior de la pantalla, el lóbulo izquierdo del hígado es adyacente al ventrículo derecho. (1)

CUADRANTE SUPERIOR DERECHO

Debe ser evaluado tanto en los

planos coronal y transversal. Para empezar, el transductor se coloca en la línea axilar media del paciente entre las costillas de 8° y 11° (1). La proyección obtenida emplea el hígado como ventana acústica y debe mostrar el riñón derecho, el hígado, el diafragma y la base pulmonar derecha para detectar neumotórax o hemotórax.(7). Realice un barrido anteroposterior con la sonda y modifique el ángulo de ésta hasta obtener una imagen clara de la fosa de Morison. A menos que esté coagulado, el Líquido Libre parece en forma de línea negra en esta Fosa. Si es posible pida al paciente que inspire profundamente, en especial si las sombras de las costillas oscurecen el área de interés; muchas veces este método permite obtener una visión más clara de la fosa de Morison.(7)

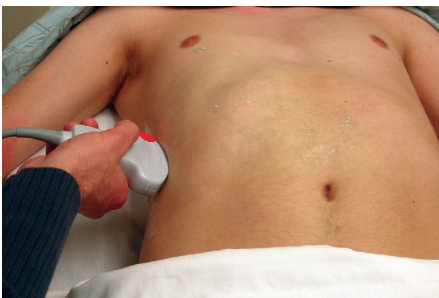

Figura 3

CUADRANTE SUPERIOR IZQUIERDO

El cuadrante superior izquierdo se evalúa de la misma manera que

en el cuadrante superior derecho. Una distinción importante es que el riñón izquierdo se encuentra generalmente en una ubicación más posterior y superior. Por lo tanto, para obtener una imagen coronal, el transductor se coloca en la línea axilar posterior entre las costillas 8° y 11°. El indicador debe estar orientado hacia la cabeza del paciente. Es particularmente importante no sólo para evaluar la interfaz entre el riñón y el bazo, sino también para buscar la interfaz entre el bazo y el diafragma. Esto ayuda en la visualización de la cavidad pleural costofrénica para el líquido libre pleural, así como el receso subfrénico, donde se acumula el líquido libre peritoneal. Una vez que se ha obtenido la vista coronal, el transductor debe moverse anterior y posteriormente para evaluar plenamente el cuadrante

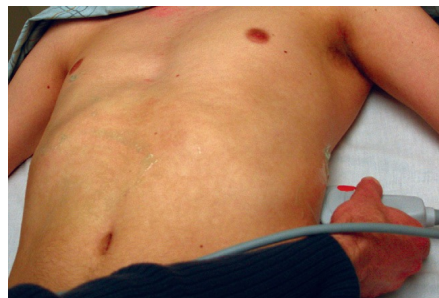

Figura n 4

superior izquierdo. Después de que el plano coronal ha sido visto, el transductor debe ser girado quedando el indicador a la derecha del paciente. Una vez que el interfaz entre el riñón y el bazo

se visualice, el transductor se debe mover inferior y posteriormente para evaluar esta región en su totalidad.(1)

PELVIS

En las dos proyecciones pélvicas se emplea como ventana acústica la vejiga, llena de líquido. Por tanto, es importante que el paciente tenga la vejiga llena durante esta parte de la exploración. Para obtener la proyección sagital, coloque la sonda en la línea media, justo por encima del pubis, y angúlela en dirección caudal a 45° en la pelvis. La proyección obtenida debe mostrar una sección coronal de la vejiga y los órganos pélvicos. El líquido libre se encontrará en torno a la vejiga o detrás (fondo de saco de Douglas). En las mujeres, el fondo de saco de Douglas está situado profundamente en relación con el útero. (7) La proyección transversal se obtiene rotando la sonda 90° desde la posición sagital manteniendo el contacto con la pared abdominal. Angule la sonda hacia la pelvis, identifique la vejiga en sección transversal y realice un barrido con la sonda para visualizar el fondo de saco de Douglas y los órganos pélvicos como se ha indicado anteriormente. (7)

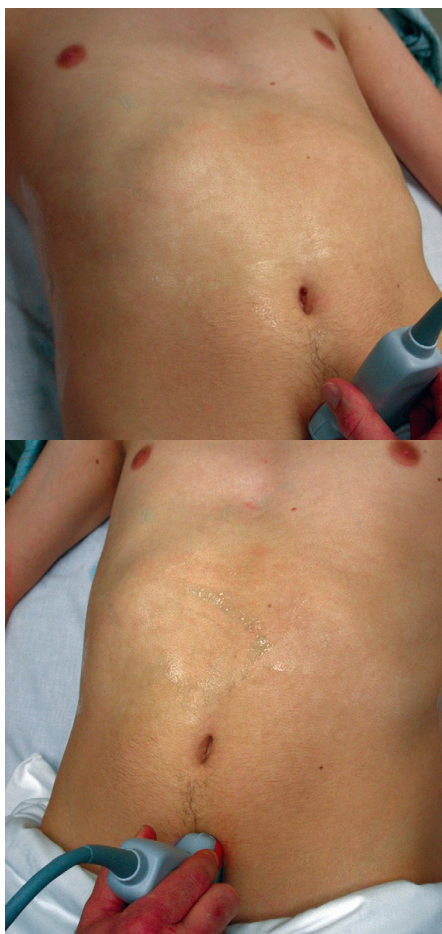

Figura 5 La colocación del transductor para la evaluación de la pelvis en una orientación transversal. Tenga en cuenta que el indicador está apuntando hacia la derecha del paciente. Figura 6 La colocación del transductor para la evaluación de la pelvis en una orientación sagital. Tenga en cuenta que el indicador está apuntando hacia la cabeza del paciente. (1)

LIMITACIONES DEL FAST

1- Sólo tiene como objetivo demostrar líquido libre en

- cavidad.(10)
- 2- Dependencia del operador (10)
 - 3- No es capaz de demostrar adecuadamente las lesiones del intestino, mesenterio y la vejiga, entre otros. (10)
 - 4- La obesidad de los pacientes puede ser un factor limitante de este estudio (10).
 - 5- Pacientes con diálisis peritoneal, ascitis, enfermedad pélvica inflamatoria, Ruptura de quiste de ovario, podrían causar falsos positivos. (10)

CONCLUSIONES

- 1- FAST no es para la determinación de la presencia o el grado de lesión de órganos. (2)
- 2- El propósito del FAST es detectar líquido libre intraperitoneal. (2)
- 3- Clínicamente, con esta cantidad de sangre perdida, el paciente normalmente se manifestará con una presión arterial normal, o incluso un aumento del pulso sin inestabilidad hemodinámica significativa. (2)
- 4- En un ensayo de 275 pacientes con historia de trauma abdominal cerrado y penetrante los investigadores encontraron que independientemente del órgano lesionado (con la excepción de aquellos pacientes que tenía una víscera perforada aislada), el

líquido libre fue mayormente identificado en el cuadrante superior derecho, esto puede ser un ahorro de tiempo, ya que con esta imagen más la clínica de datos de inestabilidad del paciente, es suficiente para justificar una laparotomía inmediata. (3)

- 5- El FAST puede realizarse en la cama del paciente sin interrumpir la reanimación con una sensibilidad entre el 80-85% y una especificidad del 97-100%. (6)
- 6- Las posibles razones para falsos negativos en FAST podría ser que la sangre coagulada la cual puede generar diversos grados de ecogenicidad y puede ser confundido con el tejido blando circundante normal además de que no todas las lesiones abdominales producen líquido libre. (9)

RESUMEN

Con el pasar de los años y la llegada de nuevas tecnologías que han sido una herramienta fundamental para agilizar un diagnóstico pronto y certero, que disminuya los tiempos de espera y que junto con la clínica del paciente se tomen las mejores decisiones con más y mejores evidencias que aumenten significativamente la sobrevivida de los pacientes. La utilización del FAST en el servicio de urgencias debería ser

generalizada, no solo por médicos especialistas, sino por cualquier médico que haya recibido una adecuada capacitación. Todos aquellos médicos que trabajan en un servicio de emergencias y que diariamente se reciben pacientes que requieren una pronta atención y toma de decisiones que agilicen la resolución de sus problemas. Las ventajas de FAST son muchas puede utilizarse con toda seguridad en una mujer embarazada y de una vez valorar la frecuencia cardíaca fetal, en caso de múltiples pacientes, ayuda a que los médicos tratantes prioricen aquellos casos de mayor urgencia. Al ser un equipo móvil que puede ser llevado al lado del paciente y en conjunto con la clínica se puede evolucionar y en caso de un cambio en su sintomatología se puede repetir

de manera fácil y rápida.

BIBLIOGRAFÍA

1. Butts, C et al Sonography for Trauma Emergency Medicine Clinical Essentials, Chapter 9: 79-84 ; 2013 agregarle editorial y version
2. Cartern J et al Do we really rely on fast for decision-making in the management of blunt abdominal trauma? Injury, int. J Care injured : 1-5 ; 2014
3. Dente, C et al The Surgeon's Use of Ultrasound in Thoracoabdominal Trauma, Current Surgical Therapy, 990-997; 2014
4. Jang, T et al The Technical Errors of Physicians Learning to Perform Focused Assessment With Sonography in Trauma, Academic Emergency Medicine, 98-101; 2011
5. Kirkpatrick, A et al Clinician-performed focused sonography for the resuscitation of trauma, Crit Care Med , s161-s172; 2007
6. Kumar, S et al Comparison of diagnostic peritoneal lavage and focused assessment by sonography in trauma as an adjunct to primary survey in torso trauma: a prospective randomized clinical trial , Ulus Trauma Acil Cerr Derg, pp.101-106; 2014
7. McLaughlin, R Evaluación ecográfica dirigida en pacientes traumatológicos (FAST) y FAST ampliada (EFAST), Ecografia fácil para Medicina de Urgencias, 29-42 ; 2011
8. Slutzman, J et al Positive fast without hemoperitoneun due to fluid resuscitation in blunt Trauma, The Journal of Emergency Medicine, Vol. 47, No. 4, pp. 427-429, 2014
9. Smith, J Focused assessment with sonography in trauma (FAST): should its role be reconsidered?, Postgrad Med J,285e291; 2010.
10. Smith, Z et al Emergency focussed assessment with sonography in trauma (FAST) and haemodynamic stability, Emerg Med J, 273-277; 2014.