

**CIRUGÍA GENERAL****DOLOR ABDOMINAL:  
PATOLOGÍA OVÁRICA O  
APENDICULAR****(REPORTE DE CASO)**

Andrés Ramírez Chacón\*

**SUMMARY**

**Acute appendicitis and the rupture of a hemorrhagic ovarian cyst are diseases that present as an acute abdomen and represent a life-threatening diagnosis if not treated promptly. Both are treated by urgent surgical intervention and can be misdiagnosed before surgery.**

**INTRODUCCIÓN**

El dolor abdominal es un motivo de consulta comúnmente visto en los servicios de emergencias, cuando se presenta como un abdomen agudo y especialmente en los cuadrantes inferiores se

debe pensar tanto en patologías ginecoobstétricas como gastrointestinales, ya que ambas poseen etiologías potencialmente fatales si no se intervienen de manera oportuna.

**CASO CLÍNICO**

Paciente femenina de 50 años, sin antecedentes personales patológicos, no quirúrgicos; entre los antecedentes ginecoobstétricos de relevancia presenta 6 gestas previas, última menstruación 7 días previos al momento de la consulta y sin historia de sangrado vaginal. Consulta al servicio de

emergencias con historia de dolor abdominal en mesogastrio de 48 horas de evolución con intensidad leve y posteriormente ubicación en el cuadrante inferior derecho, el cual aumentó en intensidad 12 horas previas al momento de la consulta. Asocia historia de sensación febril no cuantificada, irradiación del dolor a espalda y miembro inferior derecho. Ingresa con signos vitales dentro los límites normales (FC 88 lpm, FR 18 rpm, T 36,5°C, PA 101/53 mmHg, saturación de O<sub>2</sub> 98%), se documenta una masa palpable dolorosa de aproximadamente 12x10cm en el cuadrante inferior derecho sin datos de shock

\* Servicio de emergencias del Hospital San Carlos, C.C.S.S.

ni sepsis. Los exámenes de laboratorio reportan una Hb 11.1 g/dL y una leucocitosis de 21000 uL (PMN: 92%). Se solicita un US abdominal el cual reporta una imagen compatible con un hematoma de aproximadamente 740cc a nivel pélvico parauterino derecho y abundante cantidad de líquido libre de aspecto hemático en correderas y pelvis con un volumen aproximado de 1000cc (**Figura 1**), por lo que se solicita valoración ginecológica. US ginecológico y valoración reportan una colección en fosa iliaca derecha (FID) de 108x114mm que entra en contacto con el fondo uterino, útero y ovarios normales y de aspecto grumoso (**Figura 2**), hallazgo sugestivo de probable plastrón apendicular. La paciente es llevada a sala de operaciones donde se documenta un quiste hemorrágico roto de ovario izquierdo, de aproximadamente 12 cm, el cual diseca hacia FID sin comprometer la cavidad pélvica con útero y ovario derecho sin alteraciones, un hemoperitoneo de 1000cc y una apéndice cecal sin complicaciones. Se procede a realizar una salpingooforectomía izquierda y salpingectomía derecha por afectación de la misma. Al día siguiente se documenta una hemoglobina en 7.8 g/dL por lo que se decide transfundir hemoderivados. Se egresa a los 6 días sin complicaciones.

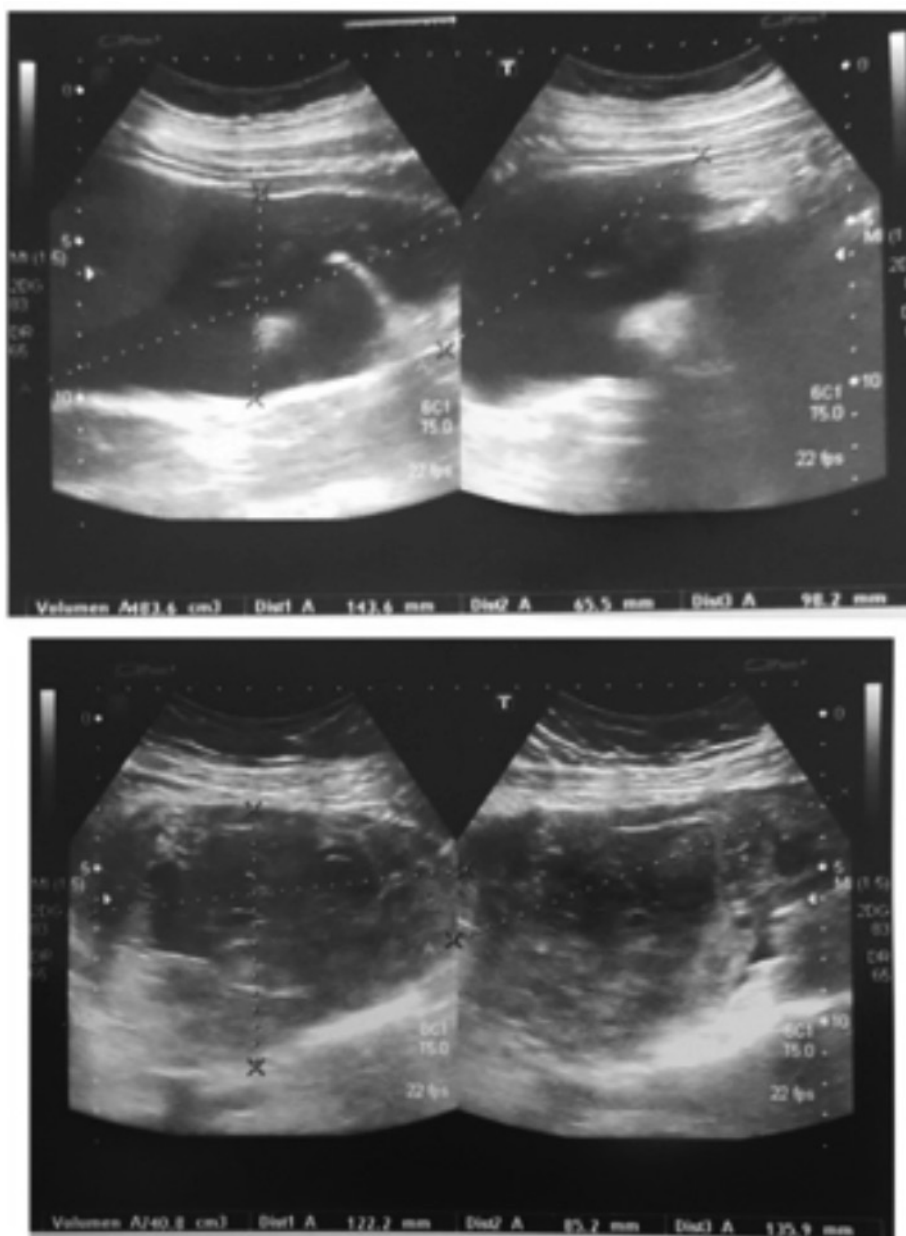

Figura 1. Hematoma intraabdominal

## DISCUSIÓN

El abdomen agudo incluye un gran número de patologías potencialmente letales que ameritan tratamiento quirúrgico temprano y cuando se presenta en los cuadrantes inferiores del abdomen debe descartarse una patología ginecoobstétrica.

Cuando se manifiesta en el cuadrante inferior derecho (CID) la patología más común es la Apendicitis Aguda, la cual en ocasiones puede confundirse con una patología ovárica derecha. La apendicitis aguda es una de las patologías quirúrgicas más comunes, su diagnóstico es principalmente clínico y se

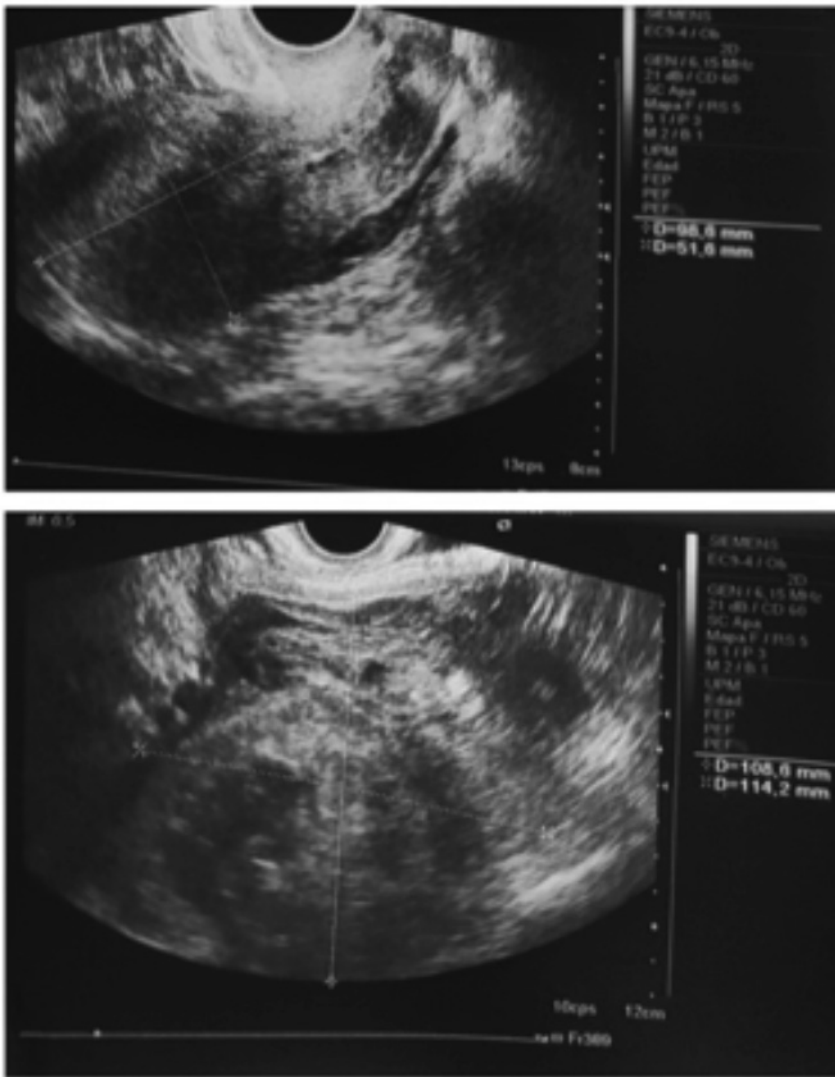


Figura 2. Hematoma intraabdominal, vista ginecológica transvaginal.

basa en la historia clínica y el examen físico. Los síntomas son sugestivos, sin embargo su ausencia no la descarta. En adultos el dolor en CID y su migración desde epigastrio son los síntomas más característicos. En niños el dolor en CID es de menor utilidad que en el adulto, mientras que los vómitos, dolor rectal, dolor al rebote abdominal y fiebre son de mayor utilidad<sup>1</sup>. Varias escalas han sido estudiadas y aceptas para la evaluación del

paciente con probable apendicitis aguda, entre estas se encuentra la escala de Alvarado y la escala de Ohmann, las cuales no son diagnósticas y no excluyen esta patología; sin embargo catalogan al paciente en alto, medio y bajo riesgo. Pacientes con bajo riesgo pueden observarse, mientras que los de riesgo medio se benefician de estudios complementarios y los de alto riesgo ameritan valoración quirúrgica urgente. Dentro de los estudios complementarios

destacan el ultrasonido (US) y la Tomografía Axial Computarizada (TAC), con una sensibilidad y especificidad del 86% y 81% para el US y 94% y 95% para la TAC, respectivamente<sup>2</sup>. A pesar de tener una menor eficacia que la TAC para el diagnóstico, el US se prefiere como estudio complementario inicial debido a la ausencia de radiación, el paciente no amerita preparación ni medios de contraste y posee una alta eficacia en el diagnóstico<sup>7</sup>. Usualmente estos se reservan para pacientes con presentaciones atípicas pero con probabilidad de apendicitis aguda, pacientes obesos o con comorbilidades asociadas. La mayoría de pacientes presentan elevación de los leucocitos, sin embargo en raras ocasiones puede manifestarse una disminución de estos. El conteo de leucocitos no es un buen predictor de esta patología<sup>3</sup>, sin embargo una leucocitosis mayor a 20 000/mL sugiere una apendicitis complicada<sup>6</sup>. Otro estudio que ayuda en el diagnóstico es la medición de la proteína C reactiva (PCR), la cual es un marcador inflamatorio de fase aguda inespecífica y se eleva en respuesta a inflamación de tejidos, infecciones, procesos autoinmunes, entre otros. La combinación del conteo de leucocitos, porcentaje de neutrófilos y PCR tiene una sensibilidad y especificidad del

95,3 % y 91,9% respectivamente.<sup>9</sup> El tratamiento es principalmente quirúrgico<sup>6</sup>, sin embargo en algunas ocasiones se pueda dar manejo percutáneo y/o expectante con posterior apendicetomía, la cual puede realizarse de manera abierta o laparoscópica. La técnica laparoscópica presenta mayor tiempo quirúrgico y mayores costos, sin embargo genera menor estancia hospitalaria, menor tasa de infecciones posoperatorias y recuperación temprana<sup>5</sup>. Se ha demostrado que es segura y eficaz en casos de apendicitis complicada<sup>10</sup>. El quiste endometriósico cursa con dolor súbito y severo al romperse y puede presentarse con signos y síntomas de abdomen agudo, además puede ser erróneamente diagnosticado como una apendicitis aguda antes de la exploración quirúrgica. Tiende a romperse con mayor frecuencia durante la menstruación permitiendo el escape de la sangre contenida generando un hemoperitoneo e irritación peritoneal. Esta ruptura es más frecuentes en quistes mayores a 5 cm de diámetro y puede ser espontánea o por causas variadas como un trauma, esfuerzo, etc. La ruptura no se relaciona con el ciclo menstrual y puede presentarse como una masa palpable mal definida<sup>8</sup>. El diagnóstico usualmente se hace al momento de la exploración

quirúrgica y el tratamiento amerita extirpación y conservación del tejido sano en pacientes jóvenes o en edad reproductiva, mientras que para edades más avanzadas se prefiere manejo agresivo con histerectomía y/o salpingooforectomía bilateral<sup>4</sup>.

## CONCLUSIÓN

En el abordaje de las pacientes con abdomen agudo siempre debe pensarse en una patología de origen ginecoobstétrico como la posible causa, así mismo debe pensarse en patologías de origen gastrointestinal, por lo que estudios complementarios como en el US y la TAC son de utilidad; principalmente en pacientes con presentaciones atípicas, comorbilidades importantes o de difícil exploración.

## RESUMEN

La apendicitis aguda y la ruptura de un quiste endometriósico de ovario son patologías que amenazan la vida a corto plazo y deben ser tratadas con un abordaje quirúrgico temprano. Ambas pueden presentarse con datos de abdomen agudo y pueden confundirse una con otra en la valoración preoperatoria, por lo que los estudios complementarios son de gran utilidad en los casos en que exista duda o sospecha clínica.

## BIBLIOGRAFÍA

1. Ebell MH. Diagnosis of Appendicitis: Part I. History and Physical Examination. *American Family Physician*, Volume 77, Number 6, 828-830. March 2008.
2. Ebell MH. Diagnosis of Appendicitis: Part II. Laboratory and Imaging Tests. *American Family Physician*, Volume 77, Number 8, 1153-1155. April 2008
3. Feng YY, Lai YC, Su YJ, Chang WH. Acute perforated appendicitis with leukopenic presentation. *American Journal of Emergency Medicine*, 26(6), 735.e3-4. July 2008.
4. López-Olmos J, Diago VJ. Abdomen agudo por rotura espontánea de quiste endometriósico ovárico. Estudio de 4 casos. *Clínica e Investigación en Ginecología y Obstetricia*, Volumen 27, Número 3. Marzo 2000.
5. Mosquera M, Kadamani A, Pacheco M, Villarreal R, Ayala JC, Fajardo LP, Prieto M, Garcia O, Contreras H, Sanchez G, Herrera D, Garcia J. Apendicectomía laparoscópica versus abierta: comparables.... *Revista Colombiana de Cirugía*, Volumen 27. Número 2, 121-128. Junio 2012.
6. Mulholland MW, Lillemoe KD, Doherty GM, Maier RV, Simeone DM, Upchurch GR, Jr. *Acute Abdomen and Appendix. Greenfield's Surgery Scientific Principles & Practice*, 5th Edition (1199-1211). USA: Lippincott Williams & Wilkins. 2011.
7. Poortman P, Oostvogel HJ, Bosma E, Lohle P, Cuesta MA, Lange-de Klerk E, Hamming J. Improving Diagnosis of Acute Appendicitis: Results of a Diagnostic Pathway with Standard Use of Ultrasonography Followed by Selective Use of CT. *Journal of*

- the American College of Surgeons, Volume 208, Issue 3, 434-441. March 2009).
8. Pratt JH, Shamblin WR. Spontaneous rupture of endometrial cysts of the ovary presenting as an acute abdominal emergency. *American Journal of Obstetrics & Gynecology*; 108: 56-62. 1970.
  9. Xharra S, Gashi-Luci L, Xharra K, Veselaj F, Bicaj B, Sada F, Krasniqi A. Correlation of serum C-reactive protein, white blood count and neutrophil percentage with histopathology findings in acute appendicitis. *World Journal of Emergency Surgery*, Volume 7. August 2012.
  10. Yau KK, Siu WT, Tang CN, Yang GP, Li MK. Laparoscopic Versus Open Appendectomy for Complicated Appendicitis. *Journal of the American College of Surgeons*, Volume 205, Issue 1, 60-65. July 2007.